



Facultad de Ciencias de la Salud

Tema:

La Hipomineralización Incisivo Molar y su susceptibilidad ante la formación de caries. Revisión bibliográfica.

Trabajo de Titulación para la obtención del Título de Odontóloga

Presentado por:

Samantha Micaela Barrionuevo Carrillo

Tutor:

Dra. Jenny Collantes Docente de la carrera de Odontología

Especialista de Odontopediatría

Cotutor:

Dra. Gabriela Flores Docente de la carrera de Odontología

Especialista de Odontopediatría

Quito, Diciembre 2023

Resumen

Objetivo: Determinar la relación que existe entre la hipomineralización incisivo molar y la prevalencia para la formación de lesiones de caries en las superficies de los órganos dentales afectados entre el año 2016 y 2022 en niños, para identificar los grados de severidad de HMI en odontopediatría y relacionarlos como factores de riesgo de caries en estos dientes.

Introducción: La hipomineralización de incisivos y molares (HIM) se identifica como cuadros clínicos en los que se afecta la mineralización en los grupos molares e incisivos, con aparición de manchas de color blanco opaco, amarillo y marrón. Es considerada como una alteración cualitativa del esmalte de origen sistémico. Se da en la etapa de maduración, y se menciona que algunas de las células de ameloblastos quedan dañadas irreversiblemente.

Materiales y métodos: Se realizó una búsqueda sistemática en Google académico, PubMed y revistas odontológicas, implementando una sola estrategia de búsqueda en las fuentes de información. Con el término “hipomineralización” el cual fue utilizado en las búsquedas, analizando artículos seleccionados dentro del 2016 al 2022. Para la búsqueda en la primera fuente, Google académico, se utilizó los términos “esmalte”, “hipomineralización incisivo molar”, “caries” y “niños”. A seguir, se realizó la búsqueda en PubMed, utilizando los términos “dental enamel”, “tooth desmineralization”, y “dental caries”. Los criterios de exclusión fueron: eliminar los artículos que determinaran otras causas de caries en niños.

Resultados: Se puede relacionar el síndrome de HIM con la caries dental, debido a que el esmalte se encuentra débil, poroso y a que estos pacientes generalmente refieren hipersensibilidad. Respecto a que el esmalte dental es más poroso, y es más susceptible a fracturas en situación de HIM, retendrá más placa bacteriana favoreciendo la aparición de lesiones cariosas, además de lo antes mencionado la hipersensibilidad es otro causante de la acumulación de placa dental, debido a que no permite una buena higiene oral. **Conclusiones:** De acuerdo a la revisión bibliográfica, los pacientes con Síndrome de Hipomineralización Inciso-Molar son más susceptibles a la aparición de caries dental, en comparación con pacientes sin esta patología, por lo que se concluye que al Síndrome de HIM se lo puede considerar un condicionante para la presencia de caries dental.

Palabras claves: esmalte, hipomineralización, caries, prevalencia, odontopediatría.

Declaración de aceptación de norma ética y derechos

El presente documento se ciñe a las normas éticas y reglamentarias de la Universidad Hemisferios. Así, declaro que lo contenido en este ha sido redactado con entera sujeción al respeto de los derechos de autor, citando adecuadamente las fuentes. Por tal motivo, autorizo a la Biblioteca a que haga pública su disponibilidad para lectura dentro de la institución, a la vez que autorizo el uso comercial de mi obra a la Universidad Hemisferios, siempre y cuando se me reconozca el cuarenta por ciento (40%) de los beneficios económicos resultantes de esta explotación.

Además, me comprometo a hacer constar, por todos los medios de publicación, difusión y distribución, que mi obra fue producida en el ámbito académico de la Universidad Hemisferios.

De comprobarse que no cumplí con las estipulaciones éticas, incurriendo en caso de plagio, me someto a las determinaciones que la propia Universidad plantee.

A handwritten signature in black ink, appearing to read 'Samantha Barrionuevo C.', with a large, stylized flourish at the end.

Samantha Barrionuevo C.

C.I. 1723296966

Dedicatoria

Agradezco primero a Dios quien ha sido el que ha dispuesto todo a su perfecto tiempo y ha estado conmigo en cada paso de este largo camino.

A mis padres Patricia Carrillo y Santiago Saltos quienes han sido mi mayor apoyo en esta carrera y fuera de ella, sin ellos no hubiera sido posible este sueño, a ustedes que siempre han sido los ángeles de mi vida y con este trabajo y el empeño que he puesto en el, espero retribuirles un poco de lo mucho que me han dado, los amo mucho. A mi hermanita quien fue la primera que confió en mí y en mis habilidades clínicas y por quien siempre luchare para que mi ejemplo sea su guía.

A mi esposo y a mi hija que me impulsaron para que cada noche de desvelo valga la pena y que a cada momento de mi carrera sean mis motores de perseverancia y lucha por lo que nada hubiera sido posible sin ellos.

A mi abuelita que me hizo amar la odontología y me hizo querer luchar por este título contra todo por ser un poco más como ella, y la que siempre con sus enseñanzas tanto clínicas como de la vida me ha hecho ser mejor persona y futura profesional.

A los docentes de la universidad Hemisferios que han hecho de mí una persona con una nueva visión y propósitos para mi vida personal y laboral.

Finalmente, a toda mi familia que nunca me ha dejado en este camino y aunque cerca o lejos me han animado para ser la doctorita de la familia. Millón gracias.

ÍNDICE

Portada.....	1
Resumen.....	2
Dedicatoria.....	4
Metodología	9
Esmalte	9
<i>Propiedades.</i>	9
Hipomineralización	10
Hipomineralización incisivo molar	10
Etiología.....	11
Características clínicas	12
Caries.....	15
Incidencia de caries en HIM.....	16
Prevalencia.....	16
Tratamiento	17
Discusión	19
Conclusión	20
Bibliografía	21

La Hipomineralización Incisivo Molar y su susceptibilidad ante la formación de caries.

Revisión bibliográfica.

Samantha Micaela Barrionuevo Carrillo

Universidad Hemisferios

smbarrionuevoc@estudiantes.uhemisferios.edu.ec

Resumen

Determinar la relación que existe entre la hipomineralización incisivo molar y la prevalencia para la formación de lesiones de caries en las superficies de los órganos dentales afectados entre el año 2016 y 2022 en niños, para identificar los grados de severidad de HMI en odontopediatría y relacionarlos como factores de riesgo de caries en estos dientes. La hipomineralización de incisivos y molares (HIM) se identifica como cuadros clínicos en los que se afecta la mineralización en los grupos molares e incisivos, con aparición de manchas de color blanco opaco, amarillo y marrón. Es considerada como una alteración cualitativa del esmalte de origen sistémico. Se da en la etapa de maduración, y se menciona que algunas de las células de ameloblastos quedan dañadas irreversiblemente. Se puede relacionar el síndrome de HIM con la caries dental, debido a que el esmalte se encuentra débil, poroso y a que estos pacientes generalmente refieren hipersensibilidad. Respecto a que el esmalte dental es más poroso, y es más susceptible a fracturas en situación de HIM, retendrá más placa bacteriana favoreciendo la aparición de lesiones cariosas, además de lo antes mencionado la hipersensibilidad es otro causante de la acumulación de placa dental, debido a que no permite una buena higiene oral. De acuerdo a la revisión bibliográfica, los pacientes con Síndrome de Hipomineralización Inciso-Molar son más susceptibles a la aparición de caries dental, en comparación con pacientes sin esta patología, por lo que se concluye que al Síndrome de HIM se lo puede considerar un condicionante para la presencia de caries dental.

Palabras Claves: Hipomineralización; Incisivo Molar, Caries.

Abstract

To determine the relationship between molar incisor hypo mineralization and the prevalence for the formation of caries lesions on the surfaces of the affected dental organs between 2016 and 2022 in children, to identify the degrees of severity of MHI in pediatric dentistry and relate them as risk factors for caries in these teeth. Molar and incisor hypo mineralization (IMH) is identified as clinical conditions in which mineralization is affected in the molar and incisor groups, with the appearance of opaque white, yellow, and brown spots. It is considered as a qualitative alteration of enamel of systemic origin. It occurs in the maturation stage, and it is mentioned that some of the ameloblast cells are irreversibly damaged. MIH syndrome can be related to dental caries, due to the fact that the enamel is weak, porous and to which these patients generally refer hypersensitivity. Regarding the fact that dental enamel is more porous, and is more susceptible to fractures in a situation of MIH, it will retain more bacterial plaque, favoring the appearance of carious lesions, in addition to the aforementioned, hypersensitivity is another cause of dental plaque accumulation, due to because it does not allow good oral hygiene. According to the bibliographic review, patients with Incisor-Molar Hypo mineralization Syndrome are more susceptible to the appearance of dental caries, compared to patients without this pathology, for which it is concluded that IMH Syndrome can be considered a determining factor. for the presence of dental caries.

Keywords: Hypomineralization; Molar Incisor, Caries.

Introducción

Los defectos de desarrollo del esmalte (DDE) son cambios visibles en la apariencia translúcida normal, resultante de la disfunción del órgano del esmalte (Arrieta & Pérez, 2016). La formación de este órgano ocurre en dos etapas, la primera, en la cual la matriz del esmalte se forma y en la segunda fase donde se calcifica. Los problemas que surgen en la fase de calcificación del desarrollo dental afectan la dureza del tejido mineralizado (Albertí, Más, Martínez, & Méndez, 2007). Los DDE se clasifican en dos categorías: hipomineralizaciones e hipoplasias, la hipomineralización se consideran un defecto en el que el grosor del esmalte normal y la interrupción de la maduración del mismo tiene como consecuencia una anomalía

en la transparencia, caracterizada por la difusión de zonas demarcadas (Fleites, González, Rico, Pacheco, & del Toro, 2019).

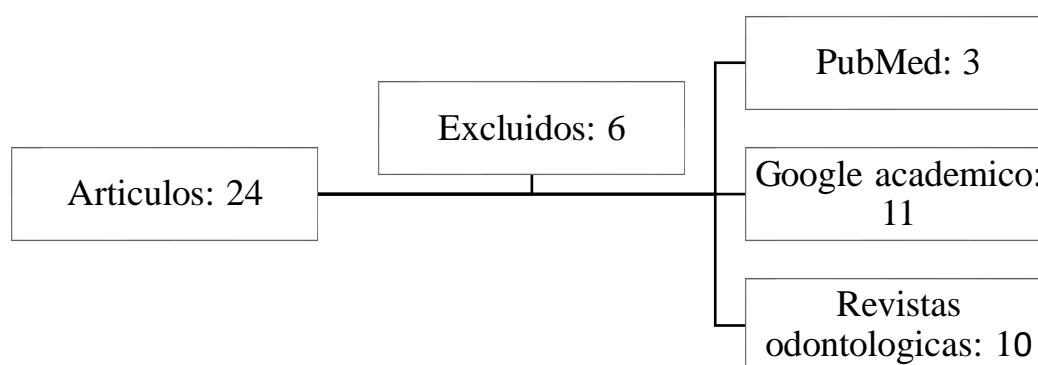
La Academia Europea de Odontología Pediátrica (EAPD) ha definido la hipomineralización de los incisivos molares (MIH) como un defecto de uno a cuatro primeros molares permanentes en su mineralización, afectándose de una manera similar; se observan como opacidades delimitadas de extensión y severidad variable. (Negre-Barber, Montiel-Company, & Boronat-Catalá, 2016). En sus características se presentan bordes claros que pueden ser de color blanco, amarillo o marrón; su etiología se considera multifactorial, con posible influencia de factores locales, sistémicos, genéticos y ambientales. (Afaró, Castejón, & Magán, 2018).

En el diagnóstico, se debe registrar la evaluación de cuatro molares y ocho incisivos permanentes, ausencia o presencia de opacidades, restauraciones atípicas, extracción debida originalmente a MIH y molares o incisivos sin erupcionar, siendo la edad más idónea para el diagnóstico los 8 años. (Ruiz, Acosta, & Natera, 2021). Al esmalte mostrarse más poroso, en algunas ocasiones afecta la estética del paciente, los dientes con hipersensibilidad muy frecuentemente crean problemas a los pacientes y a los odontólogos. (Pineda & Cabrera, 2020); A los niños en especial, la sensibilidad no permite un buen cepillado. (Rodríguez, 2020).

Se ha demostrado la asociación entre la caries dental y la hipomineralización del esmalte, con la que se determinó que la probabilidad de encontrar un niño con MIH y caries dental es 2,1- 4,6 veces mayor que encontrar un niño con MIH sin caries dental. Sin embargo, la relación entre la hipomineralización y la actividad de la lesión de caries dental ha sido poco investigada. (Quintero, Restrepo, Rojas, & de Farias, 2022). Adicionalmente, es común que la higiene sea más difícil, lo que favorece el cúmulo de biofilm. Diversos estudios han mostrado una asociación positiva entre MIH y una mayor presencia de lesiones de caries (Corral, y otros, 2016), por lo que se busca determinar la relación que existe entre la hipomineralización incisivo molar y la prevalencia para la formación de lesiones de caries en las superficies de los órganos dentales afectados entre el año 2016 y 2022 en niños, para identificar los grados de severidad de HMI en odontopediatría y relacionarlos como factores de riesgo de caries en estos dientes.

Metodología

Se realizó una búsqueda sistemática en Google académico, PubMed y revistas odontológicas, implementando una sola estrategia de búsqueda en las fuentes de información. Con el término “hipomineralización” el cual fue utilizado en las búsquedas, analizando artículos seleccionados dentro del 2016 al 2022. Para la búsqueda en la primera fuente, Google académico, se utilizó los términos “esmalte”, “hipomineralización incisivo molar”, “caries” y “niños”. A seguir, se realizó la búsqueda en PubMed, utilizando los términos “dental enamel”, “tooth desmineralization”, y “dental caries”. Los criterios de exclusión fueron: eliminar los artículos que determinaran otras causas de caries en niños.



Desarrollo

Esmalte

El esmalte tiene función protectora y de alta dureza el esmalte es el tejido calcificado más duro del cuerpo humano., se ubica en toda la superficie de la corona de los dientes y se relaciona con el cemento que es el que cubre la raíz. (Albertí, Más, Martínez, & Méndez, 2007)

Propiedades.

Dureza: se considera el tejido más duro de todo el cuerpo humano ya que se contiene minerales y organización cristalina., es acelular e incapaz de sentir estímulos mecánicos, químico o térmicos. La dureza de este tejido (Velazques, 2012)

Espesor: el espesor podría estar normalmente entre 2.5 y 2 mm, con la finalidad de proteger al diente en el proceso de la masticación. (Velazques, 2012)

Color: normalmente el esmalte es transparente, debido a que es una estructura cristalina, por lo que los dientes con esmalte delgados poseen un color blanco amarillento y los dientes con un grosor mayor son de color grisáceo, debido a la homogeneidad y calcificación del mismo. (Velazques, 2012)

Densidad: en términos promedio es de 2.8mm. (Velazques, 2012)

Hipomineralización

La hipomineralización es un defecto cualitativo del esmalte, identificado como una alteración en la translucidez, claramente demarcada, de grado variable por lo que se la puede observar de color blanca, amarilla o marrón. También puede denominarse opacidad delimitada, originada por una alteración en la calificación inicial o durante la maduración de los ameloblastos. Se diferencia principalmente de la fluorosis ya que en esta la difusión de la lesión es patognomónica. (Alvarez & Hermida, 2009)

Hipomineralización incisivo molar

La hipomineralización de incisivos y molares (HIM) se identifica como cuadros clínicos en los que se afecta la mineralización en los grupos molares e incisivos, con aparición de manchas de color blanco opaco, amarillo y marrón. Es considerada como una alteración cualitativa del esmalte de origen sistémico. Se da en la etapa de maduración, y se menciona que algunas de las células de ameloblastos quedan dañadas irreversiblemente, Así mismo se observó que otros ameloblastos tienen el potencial de recuperarse. Estas opacidades están situadas en la mayoría de los casos en la parte interna del esmalte.

Se trata de afectaciones de diferente magnitud, que son muy comunes como citas de urgencias por sensibilidad, función y estética, que puede afectar a uno solo de los primeros molares o a los cuatro y en ciertas ocasiones relaciona los incisivos superiores o inferiores. (Miranda & Zambrano, 2019)

El HMI es una patología que en nuestros tiempos se está volviendo muy común, este síndrome afecta a uno de los tejidos más fuertes de nuestro cuerpo, el esmalte dental; que podremos apreciarlo clínicamente con su espesor normal, sin embargo, va a contener mayor porosidad, esto lo hará más susceptible a fracturas durante la oclusión, dejando desprotegida la dentina, haciendo favorable la aparición de caries.

Etiología

La etiología del síndrome de hipomineralización incisivo molar, aún es desconocida, pero García (2009) nos indica que existen factores que se relacionan durante los tres primeros años, los cuales son:

Factores Prenatales: Se puede originar por fiebre materna durante el embarazo o infecciones de tipo virales en el último mes de gestación. (Afaró, Castejón, & Magán, 2018). Se sabe también que la formación del esmalte de las coronas de los primeros molares permanentes inicia alrededor de la vigésima semana de vida intrauterina mientras que la de los incisivos centrales y laterales inferiores entre el 3° y 4° mes de vida, por lo que durante la formación del esmalte, los ameloblastos son susceptibles a alteraciones locales y/o sistémicas, las cuales pueden verse reflejadas al momento de la erupción del diente como defectos en el esmalte, pudiendo clasificarse en alteraciones de la translucidez y alteraciones de la estructura. (Jeremias, 2010) (Alvarez D. R., 2017)

Tabla 1

Tabla de incidencia según varios autores de los factores asociados a la hipomineralización incisivo molar expresado en Odds Ratio.

AUTOR	FACTOR ASOCIADO	OR
Ghanim et al., 2012	Fiebre de origen incierto	4.0548
Ahmadi et al., 2012	Varicela	4.44
Ghanim et al., 2012	Uso de antibióticos en el primer año	4.9431
Allazzam et al., 2014	Fiebre	5.0786
Allazzam et al., 2014	Uso frecuente de antibióticos	5.8838
Ghanim et al., 2012	Hipoxia neonatal con incubación	6.9346

Fuente: elaboración propia

Factores Perinatales: Es más común en bebés prematuros, con bajo peso al nacer, partos prolongados o escasez de oxígeno al momento del parto. (Afaró, Castejón, & Magán, 2018)

Factores Postnatales (primer año): Fiebres altas, asma y neumonía o alteraciones del metabolismo, exposición a dioxinas compuestos que están presentes en envases

plásticos y biberones, que al calentarlos o congelarlos se quedan adheridos a las bebidas o alimentos que almacenaban, alteraciones gastrointestinales, uso de antibióticos (principalmente amoxicilina) en los 3 primeros años de vida, deficiencia de Vitamina D, varicela, infecciones renales. (Alvarez & Hermida, 2009)

Tabla 2

Tabla de incidencia según varios autores de los factores asociados a la hipomineralización incisivo molar expresado en Odds Ratio.

AUTOR	FACTOR ASOCIADO	OR
Kühnisch et al., 2014	Enfermedades respiratorias (asma, bronquitis, neumonía)	2.1991
Ahmadi et al., 2012	Varicela	4.44
Ghanim et al., 2012	Uso de antibióticos en el primer año	4.9431
Allazzam et al., 2014	Fiebre	5.0786
Allazzam et al., 2014	Uso frecuente de antibióticos	5.8838
Ghanim et al., 2012	Hipoxia neonatal con incubación	6.9346

Fuente: elaboración propia

Características clínicas

La edad considerada la más adecuada para evaluar esta situación es a los ocho años, considerando que, a esta edad, los niños ya suelen tener erupcionado los primeros molares permanentes, y los incisivos permanentes, clínicamente estos defectos son observables como opacidades demarcadas de color amarillo, marrón amarillo o de color crema amarillo o blanquecino con una superficie brillante y duro, los límites del esmalte normal son lisos y regulares debido a la alteración de la matriz. Por lo general, las zonas afectadas suelen ser las cúspides de los molares y los bordes incisales. Histológicamente, estas opacidades mostraron más porosidades y están situadas principalmente en la mayor parte del esmalte. (Miranda & Zambrano, 2019)

La porosidad es variable según la magnitud del defecto: las opacidades amarillo-marrones son más porosas y ocupan todo el espesor del esmalte (mayor gravedad). Las blancas son menos porosas y se localizan en el interior del órgano del esmalte. El esmalte hipomineralizado puede fracturarse con facilidad, debido a su fragilidad y poco espesor, lo

que puede dejar desprotegida a la dentina y favorecer el desarrollo precoz de las lesiones de caries y lesiones por erosión. Según Preusser existen diferentes grados de afectación:

Grado 1: las opacidades se limitan en zonas donde no concurre fuerza de oclusión. (Afaró, Castejón, & Magán, 2018)

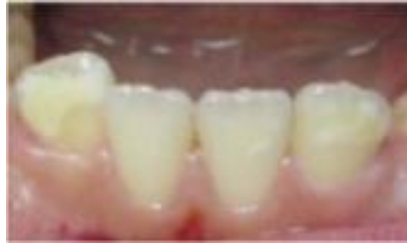

Gráfico 1. Grado 1 de HIM

Grado 2: esmalte hipomineralizado de color amarillento-marrón incluyendo en su afectación las cúspides de las piezas, en este grado existe pérdida leve de tejido y sensibilidad dental, es más frecuente hallar este tipo de manchas en el tercio incisal-oclusal. (Afaró, Castejón, & Magán, 2018)

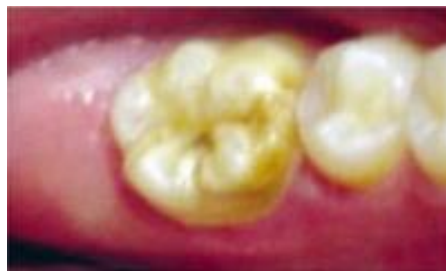

Gráfico 2. Grado 2 de HIM

Grado 3: existe deficiencia mineral en gran nivel con coloraciones amarillentas-marrones y gran deterioro en la corona, se presenta también gran pérdida de esmalte y, en ciertos casos, destrucción coronaria. En estos casos se suele producir fracturas de esmalte post erupción e hipersensibilidad. (Afaró, Castejón, & Magán, 2018)

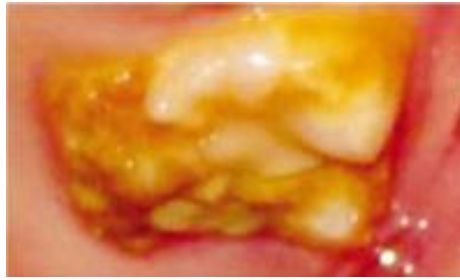


Gráfico 3. Grado 3 de HIM

El diagnóstico lo hacemos siguiendo los criterios publicados en 2003 por la Academia Europea de Odontopediatría que son los siguientes:

Primer criterio: Opacidades delimitadas. Alteraciones en la translucidez del esmalte de espesor normal, bien delimitadas, variables en grado, de superficie lisa, pudiendo el color variar entre blanco, amarillo o marrón.

Segundo criterio: Fracturas del esmalte post erupción. Pérdida de la superficie del esmalte inicialmente formada, después de la erupción. La pérdida del esmalte está frecuentemente asociada a una opacidad delimitada preexistente.

Tercer criterio: Restauraciones atípicas. El tamaño y la forma de las restauraciones de uno o más primeros molares no sigue el patrón de caries de los restantes dientes del individuo. Normalmente son restauraciones amplias que invaden las cúspides. Pueden verse opacidades en el contorno de las restauraciones. Restauraciones en la cara vestibular de los incisivos no relacionadas con traumatismos.

Cuarto criterio: Exodoncias de primeros molares permanentes debido a HIM. Ausencia de un primer molar permanente por exodoncia, asociada a opacidades o restauraciones atípicas en los restantes primeros molares o incisivos. Ausencia de todos los primeros molares permanentes en una dentición saludable, con opacidades bien delimitadas en los incisivos. No es probable que los incisivos sean extraídos por HIM.

Quinto criterio: Diente no erupcionado. Primer molar o incisivo permanente para ser examinado que no está erupcionado.

Los dientes afectados con esta patología son más sensibles al frío y al calor y, por tanto, difíciles de anestesiar. Estos dientes pueden presentar, también, una grave molestia para el niño debido a la alta sensibilidad a los cambios térmicos, o de dolor a la técnica de cepillado o en la aplicación de flúor. (Jeremias, 2010)

Caries

La caries dental es una patología multifactorial que tiene sus propios factores patogénicos, manifestaciones clínicas y una serie de factores de riesgo inductores. Es una disbiosis de la flora bacteriana bucal, caracterizada por la destrucción del tejido calcificado del diente por la acción de los patobiontes que colonizan la placa. Se manifiesta con una lesión sucesiva común. Pero, la lesión de caries no se desmineraliza en un proceso simple y unidireccional, sino que puede ser cíclico, donde se alternan períodos de desmineralización con períodos de remineralización, permitiendo la recuperación y la prevención. (Catalá & Cortés, 2014)

La caries dental debe ser considerada enfermedad multifactorial, su origen y extensión, así como los factores de su progresión, como las características del huésped (diente), la presencia de bacterias (microflora) y sustratos (carbohidratos refinados). Su colección forma un sistema en el que cada elemento puede ser un factor de riesgo para el desarrollo de enfermedades y, a su vez, un elemento de prevención y control de enfermedades. Varios factores específicos del huésped determinan la susceptibilidad y la gravedad de la enfermedad caries, como la composición y el flujo salival, el proceso de erupción, la morfología dental y las propiedades fisicoquímicas de las superficies dentales. Por otro lado, intervienen otros factores, como la edad y la genética, así como aspectos ajenos a la propia enfermedad, como son los factores sociales, económicos y culturales. La combinación de todos estos factores, su frecuencia, presencia en el tiempo y los mecanismos subyacentes de acción de las bacterias en la superficie del diente determinan la susceptibilidad al desarrollo rápido de la caries. Por lo tanto, cada uno de estos factores se denomina actualmente como determinantes. (Catalá & Cortés, 2014)

Incidencia de caries en HIM

El esmalte afectado por MIH al ser sometido a las fuerzas masticatorias puede claudicar, desgastándose, fracturándose y muchas veces dejando verdaderos nichos en dentina, que posibilitan el acúmulo de la placa microbiana, facilitan el depósito de sarro y pueden contribuir a afectar severamente esos molares. La pérdida de esmalte puede ocurrir inmediatamente después de la erupción o en forma progresiva por efecto de las fuerzas de la masticación, dependiendo del grado de afectación de la mineralización. Esta es otra diferencia significativa con las hipoplasias del esmalte, pues su grado de severidad es constante, salvo en aquellos casos en que se agrega un proceso de caries. (Alvarez & Hermida, 2009)

El aumento de la porosidad en la estructura dental que provoca el HIM da como consecuencia, una resistencia mecánica reducida por lo que se plantea un gran riesgo de caries dental, incluso en poblaciones con baja prevalencia de caries. Se debe considerar que existe una alta probabilidad de que un paciente con HIM puede realizar una higiene oral deficiente y, posteriormente, generar más posibilidades para el desarrollo de caries dental, algunos exámenes histológicos de dientes hipomineralizados demostraron que las bacterias orales pueden incrustarse más profundamente en la dentina de las piezas afectadas, lo que obviamente aumentara el riesgo de caries dental. Se encontró una asociación significativa entre MIH y caries. (Marković, 2017)

Prevalencia

En América se puede identificar una prevalencia de HIM similar en los estudios de Da Costa-Silva et al., 2010 en Brasil que obtuvo el 20%; en Argentina Biondi et al., 2012 observó una prevalencia de 16%; resultados de prevalencias menores se vieron en Brasil Araraquara del 12%, en Buenos Aires Argentina y Montevideo - Uruguay del 6% y hay un estudio en Rio de Janeiro, Brasil con una prevalencia de HIM del 40% que resulta mayor a la que se obtuvo en el presente estudio. (López M. C., 2014)

En Ecuador hay pocos estudios relacionados a esta patología, en este estudio la prevalencia de HIM es de 21,3% que comparando con las investigaciones realizadas localmente, se demostró que es mayor a la encontrada en el estudio de Moncayo y Amado,

2014 en la provincia de Santa Elena que fue del 11% y similar, a la realizada en la provincia de Pichincha por Quintana y Coloma, 2017 que fue del 20%. (De La Cruz, 2016)

La prevalencia de HIM encontrada en escolares entre 9 a 12 años, de dos escuelas de Quito, Ecuador, durante febrero – marzo 2018 fue 13,7%. (Chavez, 2018)

Tratamiento

William y cols. Propusieron una guía de seis pasos para el manejo del paciente con HIM: (Gomez & Hirose, 2012)

1. Identificación del riesgo
2. Diagnóstico temprano
3. Remineralización y tratamiento de la hipersensibilidad
4. Prevención de caries y rupturas o fracturas post-eruptivas
5. Restauraciones y extracciones
6. Mantenimiento

Su abordaje terapéutico varía según el compromiso y lo podemos dividir en 2 grupos, considerando que se puede observar un diente severamente afectado y el diente homologo contralateral sano o con alteraciones leves; cuando ocurre la ruptura y pérdida del esmalte post erupción por la HIM, queda una superficie porosa e incluso puede haber dentina expuesta dando como resultado sensibilidad a estímulos térmicos, dolor a la masticación y cepillado, lo que genera una higiene oral incorrecta favoreciendo la retención de biofilm, promoviendo el progreso rápido de lesiones de caries. (Gomez & Hirose, 2012)

Manejo Preventivo: La base de un tratamiento exitoso radica en comenzar con un enfoque de fomento y prevención de salud en cuanto se realice el diagnóstico a una edad temprana. Es necesario presentar a los padres el mayor riesgo de padecer lesiones de caries en estos dientes, los niños con MIH presentaban valores estadísticamente mayores en los índices CPO y ceo. A su vez debemos indicar a los padres la utilización de pasta de al menos 1.000 ppm de flúor, uso de enjuagues fluorados, crear y/o reforzar hábitos de higiene oral, asesoramiento dietético y en caso de ser necesario disminuir la carga bacteriana con enjuagues de clorhexidina al 0,12 %. En la consulta debemos reforzar al huésped con la aplicación de barniz de flúor (22.600 ppm), ya que los fluoruros tópicos pueden reducir la

sensibilidad y potenciar la mineralización de las áreas de esmalte hipomineralizadas. (Afaró, Castejón, & Magán, 2018)

Recientemente, un nuevo agente remineralizante basado en fosfopéptido amorfo de caseinato-fosfato de calcio (CPP-ACP) se ha propuesto para desensibilizar y remineralizar el esmalte hipomineralizado, mejorando también las condiciones estéticas. El CPP-ACP produce una solución estable súper saturada de calcio y fosfato, que, frente a fluctuaciones de pH, libera los minerales cuales irán a depositarse en la superficie del esmalte reduciendo la desmineralización y fomentando el proceso de remineralización. A partir de este hallazgo, se ha sugerido que la aplicación de un dentífrico CPP-ACP, puede desensibilizar los dientes afectados y servir como fuente de calcio y fosfato en los dientes con MIH que están en proceso de erupción. (Afaró, Castejón, & Magán, 2018)

El uso de sellante de fosas y fisuras, una vez establecido el diagnóstico de MIH, debe realizarse desde el inicio de la erupción utilizando sellantes de resina, una vez completada la erupción de los molares donde se pueda controlar la humedad. (Afaró, Castejón, & Magán, 2018)

Manejo Rehabilitador: Se debe definir los límites entre esmalte sano e hipomineralizado y a su vez determinar; en base a la técnica, longevidad, costo, tasa de éxito y el material a utilizar. En paciente donde los molares están severamente dañados y presentan discrepancia dento-alveolar negativa, se puede considerar planificar extraer los 4 primeros molares permanentes siempre en apoyo de un ortodoncista para el manejo del cierre de espacio y alineamiento de los dientes en el arco. Para la toma de cualquier decisión terapéutica debemos solicitar una radiografía panorámica (edad ideal a los 8.5- o 9 años de edad) en donde debemos evaluar el desarrollo de la corona y raíces de los segundos molares permanentes para asegurar el momento indicado de extracción de los primeros molares. (Gomez, Amato, Trejo, & Garcia, 2018)

Materiales de Restauración: En relación al material de elección para rehabilitar, estudios exponen que el composite es un buen material para restaurar 1 o más superficies. En comparación con otros materiales de restauración, la resina compuesta proporciona estabilidad a más largo plazo (aproximadamente 5,2 años con una tasa de éxito del 74-100 %). Los cementos de ionómero vidrio solo deben ser utilizados en el tratamiento intermedio como material provisorio. La amalgama es un material no

adhesivo, por lo que su uso en estas cavidades atípicas no está indicado. Las coronas preformadas de acero inoxidable están indicadas para el tratamiento de molares con grandes defectos de estructuras. Muestran un significativo éxito clínico y son consideradas una solución permanente, cuando existe 2 o más superficies dentales dañadas, con una alta tasa de éxito en el tiempo. Dentro de sus ventajas está la capacidad de eliminar por completo la hipersensibilidad dentinaria, además de prevenir la destrucción de los tejidos dentarios asociada a la masticación y caries dental. (Gomez, Amato, Trejo, & Garcia, 2018)

Discusión

Se puede relacionar el síndrome de HIM con la caries dental, debido a que el esmalte se encuentra débil, poroso y a que estos pacientes generalmente refieren hipersensibilidad. Respecto a que el esmalte dental es más poroso, y es más susceptible a fracturas en situación de HIM, retendrá más placa bacteriana favoreciendo la aparición de lesiones cariosas, además de lo antes mencionado la hipersensibilidad es otro causante de la acumulación de placa dental, debido a que no permite una buena higiene oral. (Marković, 2017)

Según un estudio realizado por Núñez et al (2016) en 851 escolares entre 6-12 años de edad, encontraron que 108 niños presentaban el síndrome de hipomineralización incisivo molar, y 743 no lo presentaban, en los cuales observaron que el CPO de los escolares con HIM tuvo una media de 0,91; mientras que los que no presentaba el síndrome tuvieron una media de 0,41, llegando a la conclusión de que los pacientes que padecen el síndrome de HIM tienen mayor riesgo de padecer caries. (Nuñez et al., 2016)

Por otro lado, Costa-Silva y colaboradores (2010) coinciden en que los pacientes con HIM, presentan más riesgo de caries que los pacientes sin el síndrome, demostrándolo mediante su estudio en 918 niños, de los cuales 182 presentaban HIM; según el CPOD, de los 182 infantes con Hipomineralización incisivo molar, 130 presentaban caries en dientes permanentes, dando un promedio de 71,42%, mientras que en los pacientes sin HIM (736), 383 presentaban caries en dientes permanentes, dando un promedio de 52,03%, proporcionándonos una diferencia de 19,39 % acerca de que pacientes con HIM, son más susceptibles a la presencia de caries que los pacientes sanos. (Costa et al., 2010)

Con respecto al grado de HIM y la presencia de caries, Negre (2017) realizó un estudio en 414 niños entre 8 y 9 años de edad, de los cuáles 100 presentaban el síndrome HIM, entre ellos 72 tenían HIM leve y 28 HIM severo, de acuerdo al CPO los niños con HIM

leve (72) presentaron un índice de caries del 43,1%, y los de HIM severo 60,7 %, determinando que los pacientes con lesiones del síndrome HIM más severas tienen mayor riesgo de caries, también se observó 44 que generalmente la pieza dental más afectada, son los primeros molares permanentes, ya que de los 100 niños, 40 tenían lesiones moderadas solo en PMP, y los otros 60 presentaban lesiones leves y moderadas tanto en PM como en incisivos permanentes. (Negre-Barber, Montiel-Company, & Boronat-Catalá, 2016)

Conclusión

- De acuerdo a la revisión bibliográfica, los pacientes con Síndrome de Hipomineralización Inciso-Molar son más susceptibles a la aparición de caries dental, en comparación con pacientes completamente sanos, por lo que se concluye que al Síndrome de HIM se lo puede considerar un condicionante para la presencia de caries dental.
- Según la revisión bibliográfica realizada, se determina que existe relación entre el Síndrome HIM con la caries dental, ya que las caries detectadas durante la exploración clínica en los paciente se localizaron específicamente en primeros molares permanentes con hipomineralización moderada.
- El grado de severidad del síndrome de hipomineralización si afecta a la aparición de caries, ya que un esmalte más poroso como se presenta en las lesiones de HIM moderadas.
- Los dientes más perjudicados con el síndrome, según la revisión bibliográfica, son los primeros molares permanentes a nivel de sus cúspides por poseer manchas de colores amarillo/marrón, seguidos de los incisivos caracterizándose por sus manchas blancas bien demarcadas especialmente en zona incisal.
- La caries dental es más común en dientes hipomineralizados, lo que juega un papel mayor en el deterioro de los dientes afectados por lo que esto implica la necesidad para una mayor conciencia sobre la hipomineralización, tratamiento odontológico precoz y prevención adecuada.

Bibliografía

- Afaro, A., Castejón, I., & Magán, R. A. (2018). Síndrome de hipomineralización incisivo-molar. *SciELO*, 20(78). doi:1139-7632
- Albertí, L., Más, M., Martínez, S., & Méndez, M. J. (2007). HISTOGÉNESIS DEL ESMALTE DENTARIO. CONSIDERACIONES GENERALES. *SciELO*, 11(3). doi:1025-0255
- Alvarez, D. R. (2017). Abordaje Terapéutico de la Hipomineralización Molar - Incisal. Revisión Narrativa. *Odontostomat*, 11(3). Obtenido de <https://scielo.conicyt.cl/pdf/ijodontos/v11n3/0718-381X-ijodontos-11-03-00247.pdf>
- Alvarez, L., & Hermida, L. (2009). Hipomineralización molar-incisiva (MIH): una patología emergente. *SciELO*, 11(12). doi:1688-9339
- Arrieta, E., & Pérez, E. (2016). EL PROCESO DE CARIES EN NINOS Y SU RELACION CON LA HIPOMINERALIZACIÓN E HIPOPLASIA DEL ESMALTE. *Oral*, 53, 1334. Obtenido de <https://www.medigraphic.com/pdfs/oral/ora-2016/ora1653h.pdf>
- Catalá, M., & Cortés, O. (2014). La caries dental: una enfermedad que se puede prevenir. *ELSEVIER*, 12(3), 147-151. doi:10.1016/S1696-2818(14)70184-2
- Chavez, N. (7 de Mayo de 2018). *Universidad San Francisco de Quito USFQ*. Obtenido de Prevalencia de Hipomineralización Incisivo – Molar (HIM) en niños entre 9-12 años de edad pertenecientes a dos escuelas de Quito, Ecuador; entre febrero y marzo de 2018.: <https://repositorio.usfq.edu.ec/bitstream/23000/7163/1/137154.pdf>
- Corral, C., Rodríguez, H., Cabello, R., Bersezio, C., C.L., R., Cordeiro, M., & Fresno, C. (2016). Impacto de la hipomineralización incisivo molar en la experiencia de caries en escolares de 6-12 años en Santiago, Chile. *SciELO*, 9(3). doi:<http://dx.doi.org/10.1016/j.piro.2016.10.003>
- De La Cruz, C. (Mayo de 2016). *UNIVERSIDAD DE GUAYAQUIL FACULTAD PILOTO DE ODONTOLOGÍA*. Obtenido de Hipomineralización incisivo-molar: aspectos clínicos de la severidad: <http://repositorio.ug.edu.ec/bitstream/redug/19391/1/DELACRUZcristhy.pdf>

- Fleites, Y., González, K., Rico, A., Pacheco, M., & del Toro, L. (2019). Prevalencia de los defectos del desarrollo del esmalte en la dentición permanente. *SciELO*, 23(3). doi:1029-3043
- Gomez, J., & Hirose, M. (2012). Diagnóstico y Tratamiento de la Hipomineralización Incisivo Molar. *Revista Latinoamericana de Ortodoncia y Odontopediatría*. Obtenido de <https://www.ortodoncia.ws/publicaciones/2012/art-30/#>
- Gomez, M., Amato, D., Trejo, C., & Garcia, A. (2018). Análisis de la relación entre la hipomineralización incisivo molar y los factores asociados a su etiología. *SciElo*, 22(3). Obtenido de https://www.scielo.org.mx/scielo.php?pid=S1870-199X2018000300137&script=sci_arttext
- Hinostroza, M., Abal, D., Navarro, R., & Guido, M. (2019). FACTORES GENÉTICOS ASOCIADOS A LA HIPOMINERALIZACIÓN INCISIVO-MOLAR. REVISIÓN DE LITERATURA. *Rev Cient Odontol*, 7(1). doi:10.21142/2523-2754-0701-2019-148-156
- Jeremias, F. C. (2010). Hipomineralización de incisivos y molares: aspectos clínicos de la severidad. *Acta Odontológica Venezolana*, 48(4). Obtenido de <https://www.actaodontologica.com/ediciones/2010/4/art-12/>
- López, M. C. (2014). Comparación de la prevalencia de hipomineralización molar incisiva en niños con diferente cobertura asistencial en las ciudades de Buenos Aires (Argentina) y Montevideo (Uruguay). *SciElo*. Obtenido de <https://www.scielosp.org/article/scol/2014.v10n2/243-251/es/>
- López, M. d., Cortese, S., Álvarez, L., Salveraglio, I., Ortolani, A., & Biondi, A. (2014). Comparación de la prevalencia de hipomineralización molar incisiva en niños con diferente cobertura asistencial en las ciudades de Buenos Aires (Argentina) y Montevideo (Uruguay). *SciELO*. Obtenido de <https://www.scielosp.org/article/scol/2014.v10n2/243-251/#:~:text=En%20el%20período%20correspondiente%20a,traducirse%20en%20defectos%20cualitativos%20o>
- Marković, L. D. (2017). Relationship between Molar Incisor Hypomineralization and dental caries at eight-year-old children. *Stomatološki glasnik Srbije*, 2, 81-87 . Obtenido de <http://archive.sciendo.com/SDJ/sdj.2017.64.issue-2/sdj-2017-0008/sdj-2017-0008.pdf>

- Miranda, A., & Zambrano, L. (2019). Hipomineralización de incisivos y molares: un desafío para la odontología. (33). doi:2528-7907
- Negre-Barber, A., Montiel-Company, J., & Boronat-Catalá, M. (2016). Hypomineralized Second Primary Molars as Predictor of Molar Incisor Hypomineralization. *Scientific Reports*, 6(31929). doi:<https://doi.org/10.1038/srep31929>
- Pineda, S., & Cabrera, A. (2020). Severidad de hipomineralización incisivo molar (HIM) y su relación con caries dental en niños. *Metro Ciencia*, 28(4), 42-51. doi:<https://doi.org/10.47464/MetroCiencia/vol28/4/2020/42-51>
- Quintero, Y., Restrepo, M., Rojas, D., & de Farias, A. S.-P. (2022). Association between hypomineralization of deciduous and molar incisor hypomineralization and dental caries. *Braz. Dent*, 33(4). doi: <https://doi.org/10.1590/0103-6440202204807>
- Rodríguez, M. (2020). Alternativas de tratamiento para los molares permanentes con diagnóstico. *ODOUS CIENTÍFICA*, 21(1). Obtenido de <https://biblat.unam.mx/hevila/ODOUScientifica/2020/vol21/no1/6.pdf>
- Ruiz, V., Acosta, M. G., & Natera, A. (2021). Adhesión y los defectos de desarrollo del esmalte. *Acta Odontologica Venezolana*, 59. Obtenido de <https://www.actaodontologica.com/ediciones/2021/1/art-4/>
- Velazques, C. O. (2012). FRAGILIDAD Y COMPORTAMIENTO MECÁNICO DEL ESMALTE DENTAL. *SciElo*, 6(12). doi:1909-9762