

Uso de Técnicas Split Crest con Expansores y Approach Modificado para la Colocación de Implantes Dentales en Maxilares Atróficos. Reporte de Caso Clínico

Ariel Leonardo Tapia Aguirre¹
altapiaa@estudiantes.uhemisferios.edu.ec
<https://orcid.org/0009-0001-0567-4763>
Estudiante Universidad Hemisferios.
Facultad de Ciencias de la Salud.

PhD. Guillermo Mauricio Aguirre Balseca.
MsC
maguirreb@profesores.uhemisferios.edu.ec
<https://orcid.org/0009-0001-0567-4763>
Especialista en Implantología-
Rehabilitación Oral- Endodoncia.
Docente de la Universidad Hemisferios
Facultad Ciencias de la Salud.

Dr. Luis Alberto Vallejo Izquierdo.
lvallejo@profesores.uhemisferios.edu.ec
<https://orcid.org/0000-0002-9556-3708>
MsC. Ciencias de la Salud.
Especialista en Ortodoncia.

RESUMEN

La técnica Split Crest en maxilares atróficos es una de las opciones al momento de rehabilitar un paciente que no puede adaptarse a prótesis totales, esta técnica consiste en la división del reborde alveolar mediante una técnica quirúrgica muy bien sustentada, en este caso se realizó una modificación a la técnica y se usó dos técnicas diferentes en el mismo paciente, en el primer cuadrante se realizó solamente la modificación de la técnica quirúrgica, la teoría nos dice que debemos crear una especie de plataforma en el reborde alveolar retirando hueso alveolar que está demasiado delgado, al realizar resta técnica ya tenemos una muy buena proporción de reborde alveolar pero la modificación de este estudio propone realizar un biselado a 45 grados después de aplanar el reborde alveolar teniendo el doble de reborde aproximadamente para colocar los implantes, por otro lado en el segundo cuadrante se hizo una técnica Split Crest habitual en el cual se separó mediante una fresa el reborde alveolar y se usó expansores para separar las tablas óseas. Al concluir el estudio se pudo determinar que la modificación realizada es muy eficiente y nos dio buenos resultados, reduciendo la morbilidad, al tener dos técnicas diferentes en el mismo paciente pudimos ver cómo evolucionan las dos técnicas al mismo tiempo, llegando a la conclusión que ambas técnicas funcionan están muy bien sustentadas y proporcionan resultados muy predecibles a lo largo del tratamiento, logrando rehabilitar de la mejor forma al paciente.

Palabras clave: *implantes; split crest; all in six; maxilares atróficos; approach modificado.*

¹ Autor principal
Correspondencia: altapiaa@estudiantes.uhemisferios.edu.ec

Use of Split Crest Techniques with Expanders and Modified Approach for the Placement of Dental Implants in Atrophic Maxillae. Clinical Case Report

ABSTRACT

The Split Crest technique in atrophic maxillae is one of the options when rehabilitating a patient who cannot adapt to total prosthesis, this technique consists in the division of the alveolar ridge by means of a very well supported surgical technique, in this case a modification of the technique was made and two different techniques were used in the same patient, in the first quadrant only the modification of the surgical technique was made, The theory tells us that we should create a kind of platform in the alveolar ridge removing alveolar bone that is too thin, when performing this technique we already have a very good proportion of alveolar ridge but the modification of this study proposes to perform a beveled at 45 degrees after flattening the alveolar ridge having approximately double the ridge to place the implants, On the other hand, in the second quadrant a usual Split Crest technique was performed in which the alveolar ridge was separated by means of a drill and expanders were used to separate the bone tables. At the end of the study it was determined that the modification performed is very efficient and gave us good results, reducing morbidity, having two different techniques in the same patient we could see how the two techniques evolve at the same time, concluding that both techniques work are very well supported and provide very predictable results throughout the treatment, managing to rehabilitate the patient in the best way.

Key words: *implants; split crest; all in six; atrophic jaws; modified approach; alveolar expansion*

Artículo recibido 10 agosto 2023

Aceptado para publicación: 14 setiembre 2023

INTRODUCCIÓN

El uso de implantes dentales es uno de los métodos más confiables a largo plazo por todos los beneficios que ofrecen a la hora de rehabilitar zonas edéntulas (de Souza et al., 2020; Reyes Doimi et al., 2017). Este método de rehabilitación se puede ver impedido debido a la reabsorción ósea de la cresta alveolar por consecuencia de las extracciones dentales, defectos periodontales, avulsión dental traumática o edentulismo por un largo periodo de tiempo (de Souza et al., 2020; Starch-Jensen & Becktor, 2019).

La pérdida ósea se da entre 3,8-6,1 mm en la placa alveolar lingual o labial durante el primer año después de una extracción dental, después del año la pérdida es menor, pero sigue sucediendo (Guo et al., 2020). Para la colocación de un implante se sugiere que el reborde alveolar sea de al menos 1-1,5 mm de espesor en la cara vestibular como en la lingual o palatina del implante para que este tenga un buen pronóstico a largo plazo, la anchura buco lingual debe ser mínimo de 5,5mm (Starch-Jensen & Becktor, 2019).

Las soluciones recomendadas en casos de atrofia de maxilares pueden darse por injertos óseos autógenos de sitios donantes como mandíbula o cresta iliaca, estas técnicas proporcionan un buen pronóstico a los implantes, pero se asocia con el riesgo de morbilidad del sitio donante, reabsorción impredecible y un tiempo extra de osteointegración del material de injerto (de Souza et al., 2020; Starch-Jensen & Becktor, 2019). La expansión del reborde alveolar con la ayuda de tornillos expansores es una de las opciones más utilizadas por la facilidad y efectividad de la técnica, teniendo más aceptación en los pacientes en comparación con técnicas de injerto autógenos o implantes cigomáticos que ofrecen resultados similares, estos siendo muchos más costosos o con tiempos de recuperación muchos más amplios (Scavia et al., 2020).

La técnica Split Crest consiste en la división del reborde alveolar de forma horizontal donde se introducirá tornillos expansores con el fin de separar las corticales óseas vestibular y lingual o palatina, creando un espacio donde se podrá colocar implantes de buenas dimensiones en un mismo tiempo quirúrgico (Crespi et al., 2021; Scavia et al., 2020). Frente a ello se pretende exponer el relato de un caso clínico de un paciente de 68 años de edad en el cual se empleó la técnica Split Crest con ayuda de tornillos expansores y el acondicionamiento del maxilar para

aumentar el tamaño óseo en sentido horizontal previo a la colocación de implantes dentales en maxilares atrófico .

Reporte de caso

Paciente mujer de 68 años, sin antecedentes médicos de interés acude a la facultad de Odontología de la Universidad hemisferios, refiere prótesis total superior desajustadas, lo que le ocasiona incomodidad y movilidad al momento de hablar o alimentarse. La evaluación radiográfica (imagen 1), tomográfica y examen extraoral e intraoral (imagen 2) sugieren la presencia de maxilar superior atrófico, lo que dificulta la adaptación de prótesis totales.

Imagen 1

Radiografía panorámica. Maxilar edéntulo, senos paranasales neumatizados, mandíbula con edentulismo parcial

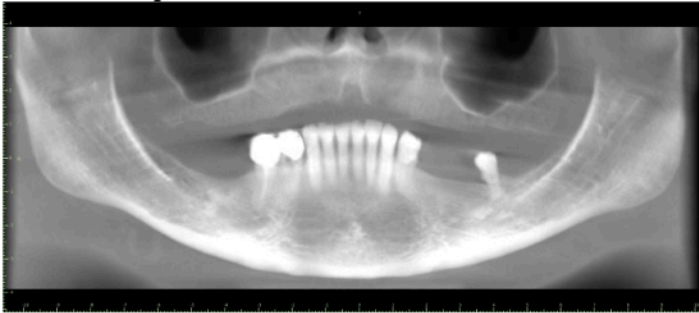
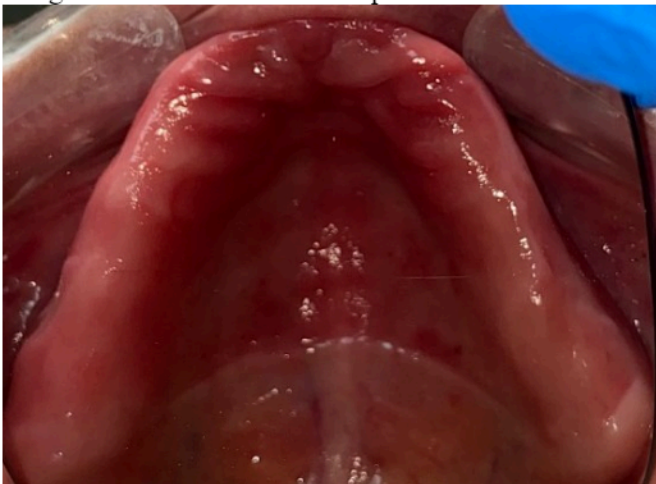

Imagen 2

Imagen intraoral del maxilar superior.



En la evaluación tomográfica se confirmó la atrofia del maxilar superior, se realizó capturas individualizadas en la posición de las piezas 11, 13, 15, 21, 23, 25; posición escogida para colocar los implantes (imagen 3 y 4)

Imagen 3

Imágenes tomográficas en un corte sagital del maxilar superior en el primer cuadrante.

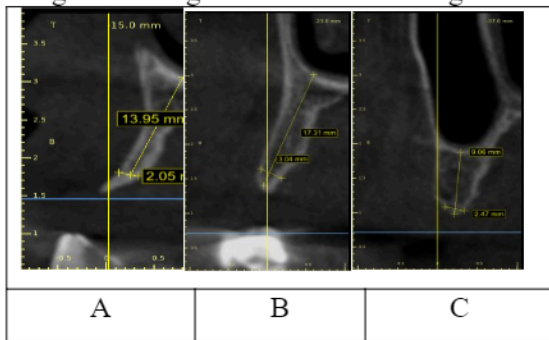


Imagen 3A: corte sagital del maxilar superior en la posición de la pieza No 11, donde se observa una dimensión vestibulo palatina de 2mm. Imagen 3B: corte sagital del maxilar superior en la posición de la pieza No 13, se observa una dimensión vestibulo palatina de 3mm. Imagen 3C: corte sagital del maxilar superior en la posición de la pieza No 15, observamos una dimensión vestibulo palatina de 2.5mm

Imagen 4

Imágenes tomográficas en un corte sagital del maxilar superior en el segundo cuadrante.

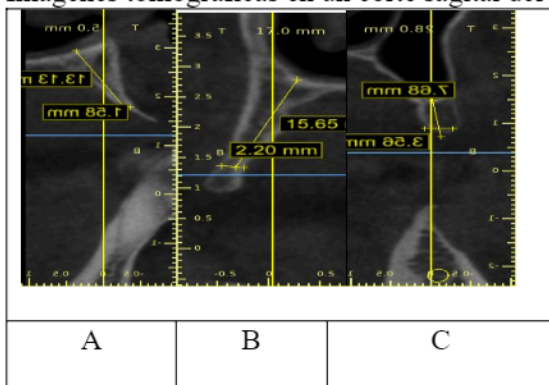


Imagen 4A: corte sagital del maxilar superior en la posición de la pieza No 21 donde se observó una dimensión vestibulo palatina de menos de 2mm. Imagen 4B: corte sagital del maxilar superior en la posición de la pieza No 23 donde hubo una dimensión vestibulo palatina de 2mm. Imagen

4C: corte sagital del maxilar superior en la posición de la pieza No 25 donde hubo una dimensión vestibulo palatina de más de 3mm.

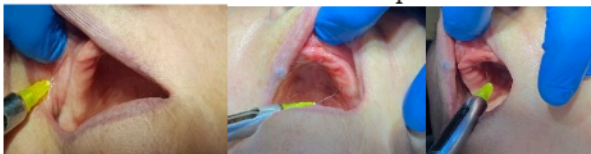Tras efectuar una adecuada planificación preoperatoria, se propuso la colocación de implantes mediante una técnica All-In-six, técnica que sería asistida por un acondicionamiento del maxilar superior en el primer cuadrante y una expansión del reborde alveolar en el segundo cuadrante.

Tres días antes de la cirugía el paciente comienza con un régimen farmacológico preventivo de amoxicilina + ácido clavulánico 1g además se le pidió que una hora antes se tome una cápsula de Celebrex 200 mg, además inmediatamente después de la cirugía se colocara una ampolla de ketorolaco 30 mg para evitar dolor e inflamación postoperatorio

Se realizó una técnica anestésica troncular (nervio alveolar superior anterior, nervio alveolar superior medio, nervio alveolar superior posterior, infraorbitario, nasopalatino y el nervio palatino mayor) se colocó un total de 8 cartuchos de lidocaína con epinefrina (imagen 5).

Imagen 5

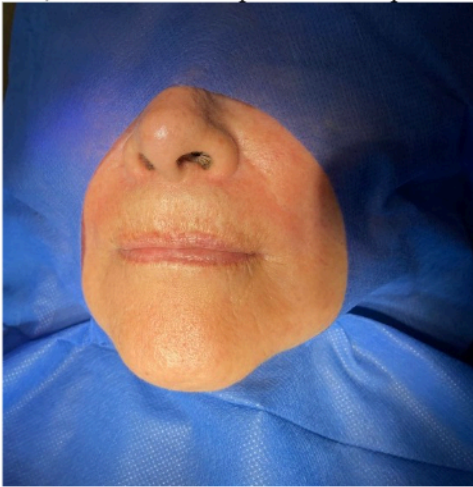técnica anestésica troncular del nervio alveolar superior anterior, nervio alveolar superior medio y alveolar superior posterior, nasopalatina y nervio palatino mayor, realizada con una aguja 30G con cartuchos de Lidocaína con epinefrina al 2%.



Se procedió a realizar el protocolo de desinfección de la cavidad oral del paciente con un enjuague bucal a base de clorhexidina al 0.12% (Encident) y la desinfección de la zona peri-oral con clorhexidina al 0,20%, y se concluyó este protocolo con la colocación de un campo de ojo estéril sobre el rostro del paciente (imagen 6)

Imagen 6

Colocación de campo de ojo sobre la zona a trabajar, después de la desinfección con clorhexidina al 0,20% de la zona peri-oral del paciente.



Se realizó una incisión lineal con descargas en distal con una hoja de bisturí numero 15 paracrestal es decir hacia palatino para evitar fenestrar el tejido gingival en vestibular (imagen 7). Después con la ayuda de un disector recto de Molt 2 se levantó un colgajo envolvente mucoperiostico de espesor total del maxilar superior (imagen 8), este colgajo fue unido con un punto de sutura para mejorar la visibilidad del operador (imagen 9)

Imagen 7

Incisión lineal paracrestal y descargas en distal, procedimiento realizado con una hoja de bisturí Nº 15.

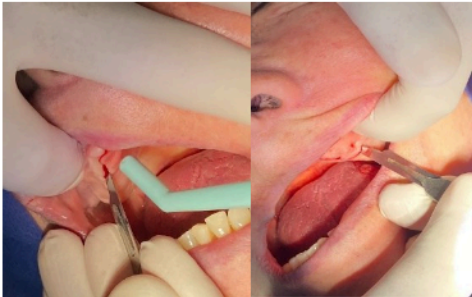


Imagen 8

Levantamiento de colgajo de espesor total con la ayuda de un disector de Molt No. 2, teniendo especial cuidado en zona de caninos para evitar fenestrar el tejido que en esa zona es muy delgado.

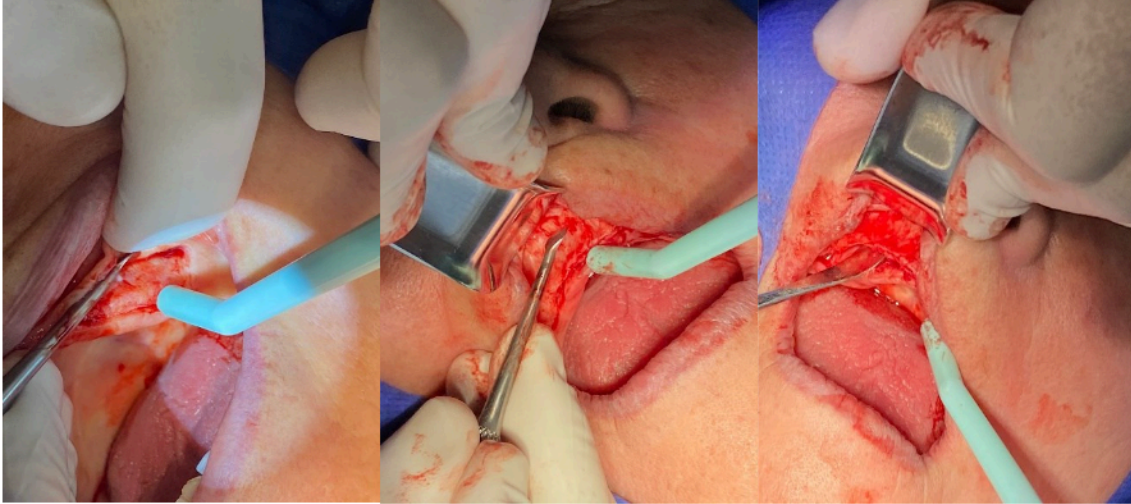
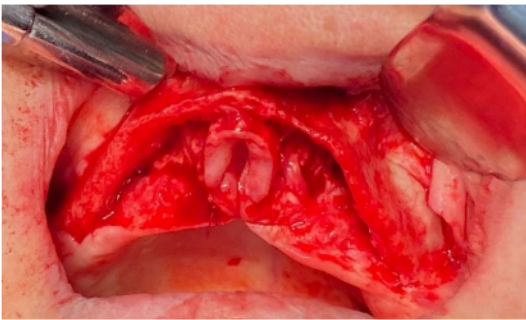


Imagen 9

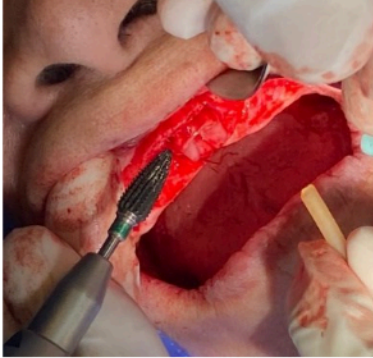
Unión del colgajo envolvente con un punto de sutura, mejorando la visibilidad del operador.



Se realizó una regularización del reborde con un pimpollo quirúrgico, con el fin de aplanar el reborde alveolar en filo de cuchillo, acondicionando la superficie del maxilar, posteriormente se realizó el mismo acondicionamiento con el pimpollo quirúrgico, pero hacia palatino en un ángulo de 45° técnica denominada Approach modificado, ayudando a generar una mayor superficie al momento de realizar la técnica de expansión alveolar (imagen 10).

Imagen 10

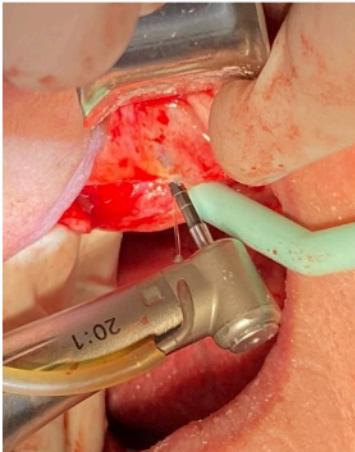
Regularización del reborde alveolar con la ayuda de un pimpollo quirúrgico y aplicación de técnica approach modificado colocando el pimpollo a 45° en sentido palatino para aumentar el reborde alveolar.



Con la fresa inicial del kit de implantes se procedió a realizar los lechos implantarios donde ingresaron los tornillos expansores y los implantes (imagen 21).

Imagen 11

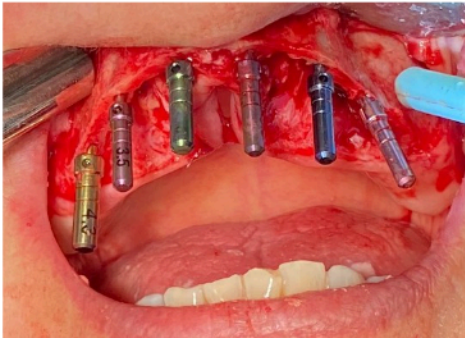
Fresado de los lechos implantarios realizado con la fresa inicial (lanza) de Kit de implantes Cone Morse Neodent.



Se colocó pines para conocer la ubicación futura de los implantes teniendo en cuenta la futura rehabilitación (imagen 12).

Imagen 12

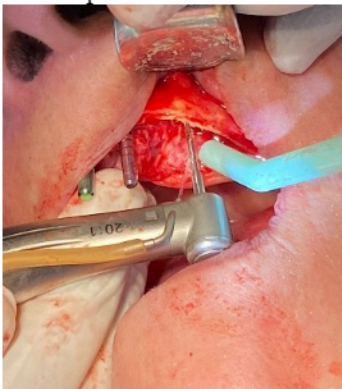
Pines del kit de implantes Cone Morse Neodent para identificar la futura posición de los implantes al momento de realizar la rehabilitación.



En el segundo cuadrante se realizó con la ayuda de una fresa quirúrgica en reemplazo del uso de un piezo eléctrico y se realizó la unión de los lechos implantarios para generar una separación de las tablas vestibular y palatina para la posterior colocación de los tornillos expansores de la marca MICRODENT (imagen 13).

Imagen 13

Separación de las tablas vestibular y palatina con ayuda de una fresa quirúrgica en reemplazo del uso de piezo eléctrico.



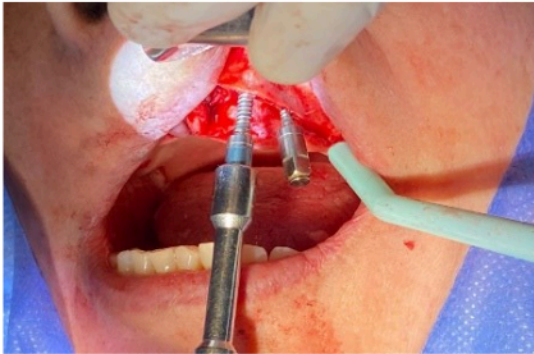
La colocación de los tornillos expansores de la marca (MICRODENT) (imagen 14) se realizó de forma manual y progresiva hasta lograr el diámetro requerido para el implante elegido con anterioridad (imagen 15). El diámetro de los tornillos expansores puede ser identificado mediante el color que cuenta en su vástago.

Imagen 14

kit de tornillos expansores de la marca Microdent que pueden ser identificados por su color en el vástago.

**Imagen 15**

Colocación manual de los tornillos expansores, se usó los expansores como cuña, soportando el uno al otro mientras se cambia las dimensiones del expansor teniendo un ensanchamiento controlado evitando fracturas indeseadas.



En el lecho implantario ya ensanchado en las dimensiones requeridas se colocó el implante de forma manual para usarlo como cuña y mantener la expansión al retirar el tornillo expansor posterior (imagen 16). Se retiró el tornillo expansor posterior y se colocó un tornillo expansor de mayor calibre buscando el ensanchamiento requerido del implante (imagen 17). Se retiró el tornillo expansor y se colocó el implante No. 25 de forma manual (imagen 18)

Imagen 16

Colocación manual del implante de forma manual, se utiliza el implante como cuña para mantener la expansión mientras se retira el expansor posterior y colocar un expansor de mayor dimensión.

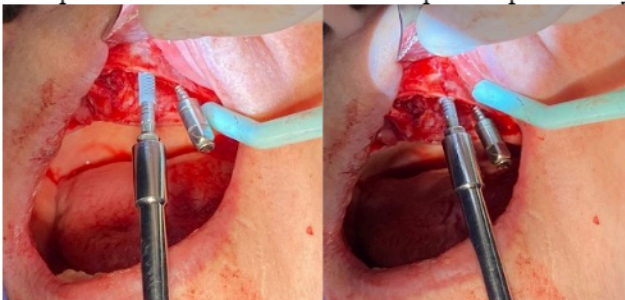


Imagen 17

Cambio de tornillo expansor por uno de mayor calibre para lograr las dimensiones requeridas.

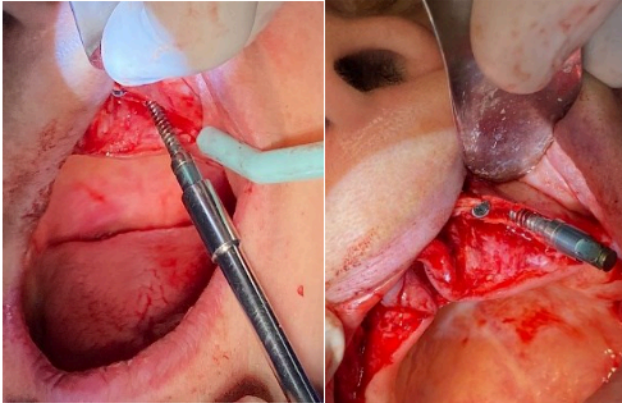
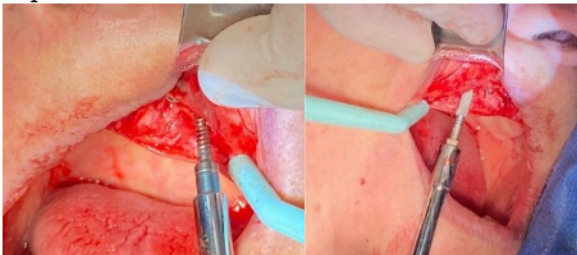


Imagen 18

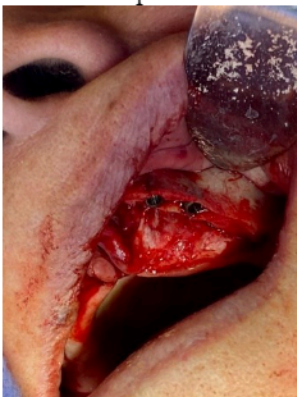Colocación del segundo implante después del proceso de expansión alveolar con tornillos expansores de la marca Microdent.



Después de la colocación de los dos implantes en los cuales se necesitó el uso de los tornillos expansores podemos evidenciar la fractura guiada de la tabla ósea vestibular y el aumento del reborde alveolar donde se colocó implantes de 3,5mm x 11mm (imagen 19).

Imagen 19

Implantes de 3,5mm x 11mm colocados posterior al ensanchamiento del reborde alveolar con tornillos expansores.



Una vez colocados los dos implantes previo expansión alveolar se realizó el fresado de los lechos implantarios restantes sobre el reborde alveolar previamente acondicionado con el pimpollo quirúrgico (imagen 20) y la colocación de los implantes (imagen 21)

Imagen 20

Fresado de los lechos quirúrgicos en el primer cuadrante donde solo se necesitó un acondicionamiento del maxilar (aproach modificado) para la colocación de los implantes.

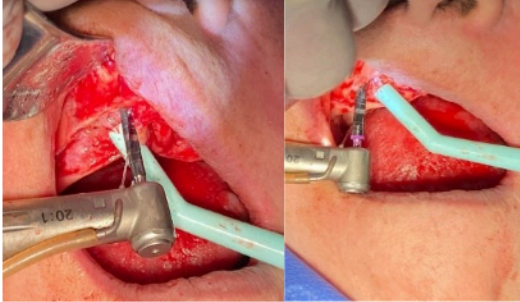
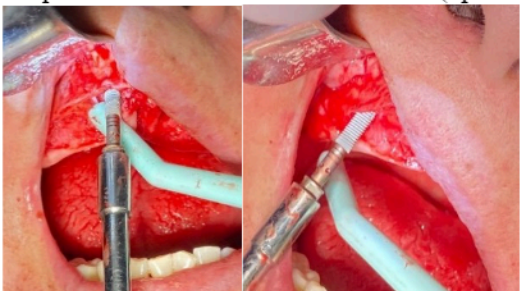


Imagen 21

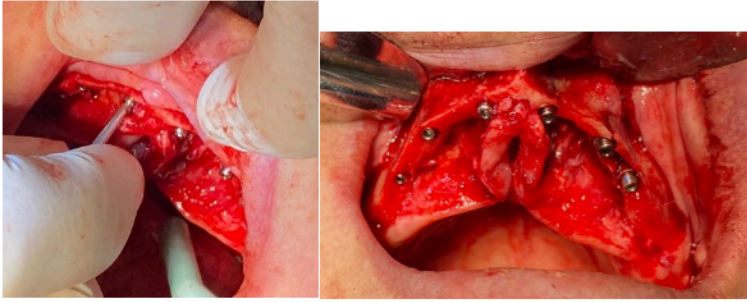
Colocación de los implantes de 3,5mm x 11,5 mm en el primer cuadrante del maxilar superior después del acondicionamiento óseo (aproach modificado).



Se colocó aditamentos cobertores sobre los implantes para proteger el hexágono interno durante el proceso de cicatrización y osteointegración de los implantes de aproximadamente 3 meses (imagen 22).

Imagen 22

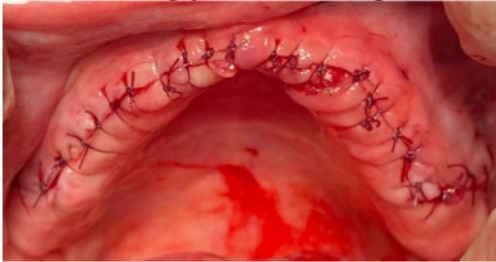
Colocación de aditamentos sobre los implantes para dejar sumergidos en el tejido gingival durante el periodo de osteointegración de aproximadamente 3 meses.



Se realizó la sutura del colgajo, el material utilizado para realizar la sutura fue vitril 4-0, además se procedió a tomar imágenes radiografías de todos los implantes verificando su posición e inserción en el maxilar superior (imagen 23).

Imagen 23

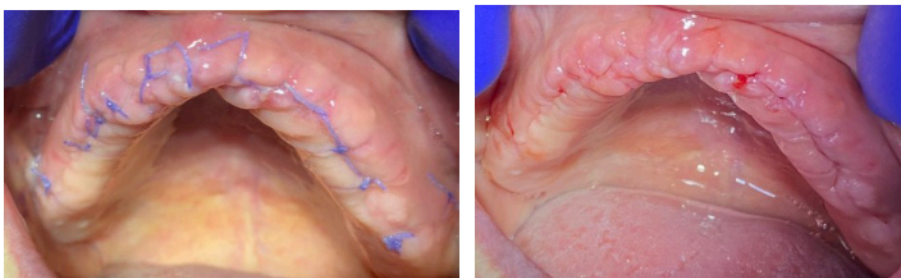
Sutura del colgajo mediante 22 puntos simples, el material usado fue vitril 4-0.



Se dieron las indicaciones postoperatorias a la paciente y se solicitó que durante 10 días no se coloque su prótesis total para permitir una mejor cicatrización de los tejidos blandos. Se realizó el control clínico y retiro de puntos a los 10 días posteriores a la cirugía, teniendo un tejido con una correcta cicatrización (imagen 24).

Imagen 24

Revisión postoperatoria a los 10 días y retiro y puntos, donde se observa una correcta cicatrización de la incisión realizada.



Posterior al retiro de puntos se realizó la adaptación de la prótesis total que tenía la paciente para ser usada como provisional durante el tiempo de osteointegración (imagen 25), realizando

desgastes en puntos específicos y realizando un rebase con Ufi-Gel material suave que evita el contacto directo con los implantes (imagen 26 y 27).

Imagen 25

Adaptación de prótesis total como provisional.




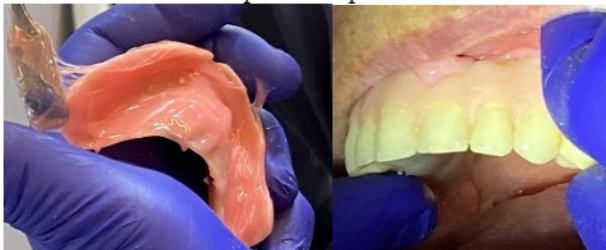
Imagen 26

Material utilizado para realizar el rebase, el cual se mezcla dos compuestos y se forma una silicona que permite su adhesión a la prótesis y adaptación del maxilar.



Imagen 27

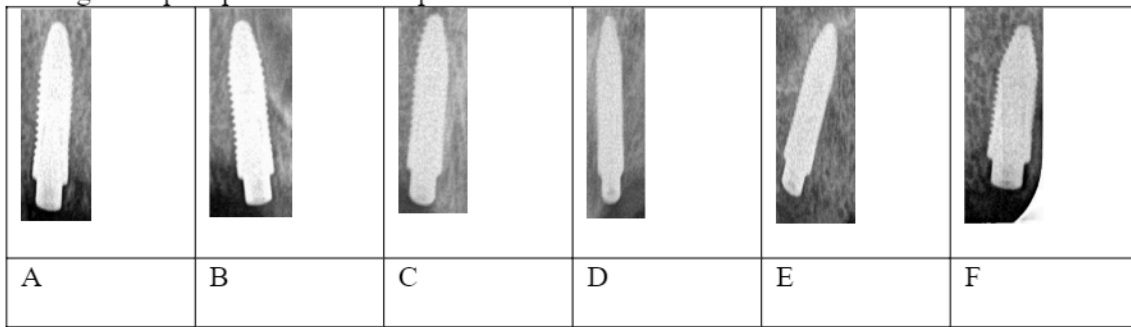
Colocación del material blando sobre la prótesis acrílica y posterior colocación de la prótesis sobre el maxilar del paciente para realizar el rebase y adaptación.



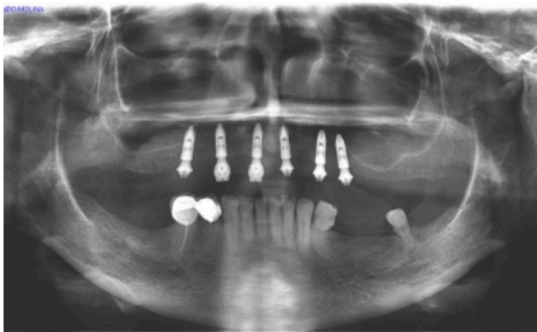
Se realizo radiografías periapicales a cada implante para observar la posición e inserción a los implantes a los 3 meses (imagen 28), donde se observó una correcta osteointegración de los implantes, listos para continuar con la rehabilitación.

Imagen 28

Radiografías periapicales de los implantes colocados.



28A: implante dental colocado en la posición de la pieza No. 15. 28B: implante dental colocado en la posición de la pieza No. 13. 28C: implante dental colocado en la posición de la pieza No. 11. 28D: implante dental colocado en la posición de la pieza No. 21. 28E: implante dental colocado en la posición de la pieza No. 23. 28F: implante dental colocado en la posición de la pieza No. 25.



Radiografía panorámica de control donde se puede observar la preservación de los implantes a 4 meses de control

DISCUSIÓN

El desarrollo de este tipo de técnicas como el Split Crest y el approach modificado aumentan las opciones de pacientes que sufren de atrofia maxilar como hemos mostrado en este caso, algunos estudios han demostrado un aumento de la cresta alveolar de 2 a 3,5 mm al realizar técnicas de expansión (Guo et al., 2020), como en nuestro caso donde se pudo aumentar más de 3mm en el sector más crítico el cual fue en la posición del implante de la pieza No. 21 donde teníamos 1,5 mm, por otro lado cuando se realizaron técnicas de Split Crest en maxilares, pacientes con un promedio de 18,5 mm antes de la técnica, después de someterse a ella perdieron aproximadamente

0,68 mm lo cual es entendible ya que para relajar la técnica se debe hacer un acondicionamiento del reborde alveolar, eliminando una porción ósea en sentido vertical (de Souza et al., 2020).

El medidor de eficacia de este tipo de técnicas es la cantidad de implantes que se han mantenido en los pacientes luego de realizar estas técnicas, concordando con el estudio de (de Souza et al., 2020) donde total de 23 implantes Cone Morse colocados con esta técnica en 13 pacientes luego de 36 meses se tuvo un 100% de supervivencia de los implantes, lo cual es un buen indicador en este caso donde se usó técnicas similares a su estudio

El empleo de estas técnicas en conjunto con injertos óseos es una práctica común, colocando injertos en los espacios donde se expandió las tablas óseas, según (Starch-Jensen & Becktor, 2019) se ha documentado una alta tasa de supervivencia de los implantes con el uso de injertos autógenos aunque aumenta la morbilidad en el sitio donante y aumenta el tiempo de tratamiento por lo que sugiere la colocación inmediata después de realizar la expansión como se realizó en el caso presentado así evitando aumentar el tiempo de tratamiento del paciente, realizamos la técnica “procedimiento de distracción alveolar” como nos indica (Tolstunov et al., 2019) que al realizar una expansión y dejar el lecho vacío este se va a comenzar con un proceso de osteogénesis formando hueso nuevo en la zona que mantenemos separadas gracias a los implantes colocados en un mismo tiempo quirúrgico junto a la expansión previa.

Según algunos estudios el espacio generado después de realizar la división del maxilar debe ser tratado como una extracción que no requiere ser rellenado con algún biomaterial (Reyes Doimi et al., 2017), además la colocación de estos biomateriales y membranas puede dificultar el cierre del colgajo teniendo una mayor probabilidad de exposición y posterior infección, por lo antes mencionado en este caso no se uso biomateriales, tratando de dejar el espacio creado como una extracción para su posterior formación de hueso en el lecho quirúrgico.

Las principales limitantes del estudio son la falta de control post operatorio ya que solamente se tiene registro hasta la colocación de la prótesis sobre implantes a los 4 meses de realizada, en dicho momento se realizó el último registro radiográfico, en comparación a los estudios de (Guo et al., 2020) y (Scavia et al., 2020) en los cuales tuvieron un seguimiento de 36 meses o 3 años los cuales parecen ser óptimos para determinar la vida del implante mediante esta técnica. otra de

las limitantes es la habilidad del operador ya que se requiere cierta técnica para realizar la plataforma modificada y la expansión del maxilar como vemos en el estudio de (Reyes Doimi et al., 2017).

Esta técnica puede ser muy útil en los casos de maxilares atroficos en los cuales se contraindica la colocación de implantes, esta técnica debería ser una de las Gold Standart a la hora de la colocación de implantes donde sus opciones son injertos óseos o implantes cigomáticos, siendo la técnica de este estudio mucho más eficiente, económica y con menor morbilidad que las antes mencionadas.

CONCLUSIÓN

Se llego a la conclusión que el uso de la técnica Split Crest con expansores y Aproach modificado para la colocación de implantes dentales en maxilares atroficos, el cual se basó en técnicas quirúrgicas con sustento científico, tiene resultados exitosos y muy predecibles, nos puede dar otra opción de rehabilitación en este tipo de pacientes, en este caso se realizó una modificación a una técnica muy bien sustentada tenido los mismos resultados pero con menor morbilidad para el paciente, por lo que merece un seguimiento de mas tiempo y la aplicación de esta técnica en más ensayos clínicos para así definir esta técnica como una de las principales al momento de realizar una expansión de maxilares a la colocación de implantes.

REFERENCIAS

- Crespi, R., Toti, P., Covani, U., Crespi, G., & Menchini-Fabris, G.-B. (2021). Maxillary and Mandibular Split Crest Technique with Immediate Implant Placement: A 5-Year Cone Beam Retrospective Study. *The International Journal of Oral & Maxillofacial Implants*, 36(5), 999–1007. <https://doi.org/10.11607/JOMI.8572>
- de Souza, C. S. V., de Sá, B. C. M., Goulart, D., Guillen, G. A., Macêdo, F. G. C., & Nóia, C. F. (2020). Split Crest Technique with Immediate Implant to Treat Horizontal Defects of the Alveolar Ridge: Analysis of Increased Thickness and Implant Survival. *Journal of Maxillofacial & Oral Surgery*, 19(4), 498. <https://doi.org/10.1007/S12663-020-01332-Z>
- Guo, Z., Chen, L., Ning, Y., Ding, X., Gao, Y., Zhou, L., Xu, S., & Zhang, Z. (2020). Split-crest technique with inlay bone block grafts for narrow posterior mandibles: a retrospective

clinical study with a 3-year follow-up. *American Journal of Translational Research*, 12(8), 4628. /pmc/articles/PMC7476144/

Reyes Doimi, J., Aguirre Balseca, G. M., Cáceres La Torre, A., Reyes Doimi, J., Aguirre Balseca, G. M., & Cáceres La Torre, A. (2017). Colocación de implantes dentales en maxilar atrófico con técnica de cresta dividida y expansión del reborde. *Revista Odontológica Mexicana*, 21(3), 198–204. http://www.scielo.org.mx/scielo.php?script=sci_arttext&pid=S1870-199X2017000300198&lng=es&nrm=iso&tlng=es

Scavia, S., Roncucci, R., Bianco, E., & Maddalone, M. (2020). Minimal invasive flapless piezotome alveolar crest horizontal split technique: Preliminary results. *JOURNAL OF CONTEMPORARY DENTAL PRACTICE*, 21(1), 28–35. <https://doi.org/10.5005/JP-JOURNALS-10024-2743>

Starch-Jensen, T., & Becktor, J. P. (2019). Maxillary Alveolar Ridge Expansion with Split-Crest Technique Compared with Lateral Ridge Augmentation with Autogenous Bone Block Graft: A Systematic Review. *Journal of Oral & Maxillofacial Research*, 10(4), 2. <https://doi.org/10.5037/JOMR.2019.10402>

Tolstunov, L., Hamrick, J. F. E., Broumand, V., Shilo, D., & Rachmiel, A. (2019). Bone Augmentation Techniques for Horizontal and Vertical Alveolar Ridge Deficiency in Oral Implantology. *Oral and Maxillofacial Surgery Clinics of North America*, 31(2), 163–191. <https://doi.org/10.1016/J.COMS.2019.01.005>