



Facultad ciencias de la salud

Tema:

Uso de la rugoscopia palatina como herramienta de identificación en odontología forense según la clasificación de Basauri. Revisión literaria

Trabajo de titulación para la obtención del Título de Odontólogo

Presentada por:

Jennifer Solange Garófalo Rosas

Tutor:

Dr. Luis Alberto Vallejo Izquierdo

Quito, diciembre 2024

Resumen

La rugoscopia palatina es una técnica de identificación humana, mediante el estudio de las rugosidades de la mucosa palatina o también denominada como pliegues palatinos, ya que son elevaciones irregulares y asimétricas. Ubicadas detrás de la papila incisiva, a los lados del rafe palatino, exactamente en el tercio anterior del paladar. Estos pliegues de epitelio, están cubiertos por estructuras anatómicas que brindan protección frente a traumas, sustancias químicas o circunstancias de riesgo en las que se pueda ver expuesto el ser humano. También, cumple con características específicas de inmutabilidad, perennidad y diferencia, siendo un estudio concreto, que tiene la finalidad de obtener la identidad de cada individuo fallecido o vivo y para ello se realizó una revisión de sistema, según la clasificación de Basauri, permitiendo valorar las rugas palatinas. Además, se incorporó el flujo digital, a través de la utilización de Software CEREC 5.1 escáner Sirona CEREC, obteniendo imágenes en 3D de las estructuras anatómicas de la cavidad oral, específicamente del maxilar superior.

Objetivo: Determinar el uso de la rugoscopia palatina como herramienta de identificación en odontología forense, mediante la recopilación y revisión de artículos científicos, definiendo su importancia, describiendo el método de Basauri y determinando el uso y aplicaciones en identificación humana, por medio de la relación de literatura publicada entre el año 2019 al 2024. **Materiales y métodos:** Se realizó una investigación científica de tipo descriptiva, donde se recopiló diversas literaturas en la base de datos Pubmed, Medline, Scielo, Google Académico, entre otras. Se empleó palabras claves como “Rugoscopia”, “odontología forense”, “método de Basauri”, “Rugas palatinas”, “identorrugograma”, colocando y seleccionando publicaciones en diferentes idiomas como portugués, inglés y español, entre el periodo del 2019 hasta el 2024. La recopilación de literatura fue de 100 bibliografías, 60 artículos fueron excluidos debido a que tiene poca carga científica y de los cuales 40 artículos fueron leídos en su totalidad y su información expuesta a seguir, siendo considerados como criterios de inclusión y presentando mayor relevancia en cuanto a la identificación humana con el método de la rugoscopia palatina, según la clasificación de Basauri. **Conclusión:** La rugoscopia es un método de bajo costo, que nos permite identificar a un individuo por medio de las rugas palatinas por sus características únicas, inmutable, individuales y perennes, con la finalidad de reconocer a una persona en siniestros o catástrofes, donde las huellas dactilares o la identificación externa por medio visual se ve afectada.

Palabras claves: Rugoscopia palatina, Odontología forense, Método Basauri, Rugas Palatinas, Identorrugograma.

Declaración de aceptación de norma ética y derechos

El presente documento se ciñe a las normas éticas y reglamentarias de la Universidad Hemisferios. Así, declaro que lo contenido en este ha sido redactado con entera sujeción al respecto de los derechos de autor, citando adecuadamente las fuentes. Por tal motivo, autorizo a la Biblioteca a que haga pública su disponibilidad para lectura dentro de la institución, a la vez que autorizo el uso comercial de mi obra a la Universidad Hemisferios, siempre y cuando se me reconozca el cuarenta por ciento (40%) de los beneficios económicos resultantes de esta explotación.

Además, me comprometo a hacer constar, por todos los medios de publicación, difusión y distribución, que mi obra fue producida en el ámbito académico de la Universidad Hemisferios.

De comprobarse que no cumplí con las estipulaciones éticas, incurriendo en caso de plagio, me someto a las determinaciones que la propia Universidad plantee.

Firma del postulante:

Nombre: Jennifer Solange Garófalo Rosas

Cédula: 1726922634

Dedicatoria

Al ir culminando con este peldaño hermoso de mi carrera, quiero agradecer a Dios por permitirme acercarme a mi sueño de ser Odontóloga, porque se que tu fidelidad no tiene fin, contigo soy todo y sin ti no soy nada ni nadie. Te dedico este pedacito feliz de mi vida a ti y a mi bisabuelita Fanny Rosas que, aunque físicamente no está con nosotros, sé que está orgullosa de mí y cuidándome en cada pasito que doy.

Agradezco a los pilares fundamentales de mi vida que son mis padres Fredy Garófalo y Alexandra Rosas, que sin su arduo trabajo, amor, apoyo y paciencia que me han tenido durante toda mi vida, no podría estar donde estoy ahora, no podría ser esa mujer maravillosa, gracias papis por todo lo que hacen por mí y ser mi ayuda en momentos difíciles, pero sobre todo en hacer siempre mis sueños realidad. A mis abuelitos, que son mis segundos padres, Mauro Rosas y Graciela Lara que son mi mayor ejemplo de perseverancia, gracias por siempre estar en mis momentos de alegría, tristeza, estrés y por criarme con maravillosos valores y principios, que junto a mis papis han hecho un excelente equipo. A mi hermano Fredy Garófalo, que, aunque es menor, su forma de pensar y su apoyo me hacen salir de mi zona de confort y cambiar mi forma de captar muchas cosas.

A toda mi familia tíos, tías, primos y primas, que han hecho todo lo posible por estar para mí en cada paso que doy, pero sobre todo motivarme a salir adelante y a cumplir mis sueños.

Agradezco a ese amor que conoce todas mis facetas, que ha estado en tiempos difíciles y felices, que a pesar de todo sigue ahí al pie de la lucha, gracias por tu amor, tu paciencia, ser mi apoyo cuando más te he necesitado, gracias por compartir tu tiempo y sueños conmigo, pero también por siempre hacerme sonreír y hacerme sentir amada.

Gracias a mi conexión, a mi imán Karla Pérez, hemos formado una amistad hermosa y agradezco a Dios por tener una amiga como tú, que ha estado en mi proceso más difícil, gracias por ser esa mejor amiga incondicional y tan generosa, gracias por traer paz, alegría (con tus ocurrencias) y apoyo a mi vida.

A mis amigas y amigos Priscila Guamán, Jennifer Castro y John Tandazo, que han sido lo más bonito que me regaló la Universidad, son esas personas que me han escuchado, apoyado, ayudado y han estado para mí en todo, son esas personas con las que he compartido enojos, lagrimas y risas. Siendo ellos esas amistades que no se olvidan, no se abandonan y que uno anhela que perduren por mucho tiempo más.

A mi querido doctor, amigo y colega Dr. Ricardo Murgueitio, gracias por ser mi guía en el mundo odontológico, por sus tips, sus enseñanzas, sus consejos, pero sobre todo por ser un gran equipo para mí y demostrarme que existen personas maravillosas en el camino, gracias por la confianza que me ha brindado y por creer siempre en mí.

Agradezco a mi Tutor Dr. Luis Vallejo por su apoyo, su paciencia y la forma en que me ha impartido conocimientos, pero sobre todo quien es mi ejemplo a seguir como persona, profesional y docente. Gracias por formar parte de mi proceso académico. También, a la Universidad Hemisferios y a cada docente que me ha permitido ampliar mis conocimientos, seguir formándome como buena persona, profesional y aportando conocimientos para mi vida diaria.

Y para finalizar, agradezco al consultorio Adental, especialmente al Dr. Alvaro Vallejo, quienes fueron pieza clave para llevar a cabo esta investigación, permitiéndome implementar el flujo Digital en el área de Odontología Forense, especialmente en la rugoscopia.

Índice

Resumen.....	2
Declaración de aceptación de norma ética y derechos.....	4
Dedicatoria.....	5
Índice.....	7
Índice de tablas.....	8
Índice de figuras.....	9
Abstract.....	12
Introducción	13
Materiales y métodos	15
Desarrollo del tema	16
Rugoscopia.....	16
Flujo digital en odontología forense	21
Fotografías intraorales	22
Discusión	24
Conclusión	26
Referencias.....	27

Índice de tablas

Tabla 1.....	17
Tabla 2.....	18
Tabla 3.....	19
Tabla 4.....	19

Índice de figuras

Figura 1:.....	21
Figura 2:.....	22
Figura 3:.....	23

Uso de la rugoscopia palatina como herramienta de identificación en odontología forense según la clasificación de Basauri. Revisión literaria

Autor: Jennifer Solange Garófalo Rosas

Filiación académica: Universidad Hemisferios

Correo electrónico: solage.garofalo@hotmail.com

Resumen

La rugoscopia palatina es una técnica de identificación humana, mediante el estudio de las rugosidades de la mucosa palatina o también denominada como pliegues palatinos, ya que son elevaciones irregulares y asimétricas. Ubicadas detrás de la papila incisiva, a los lados del rafe palatino, exactamente en el tercio anterior del paladar. Estos pliegues de epitelio, están cubiertos por estructuras anatómicas que brindan protección frente a traumas, sustancias químicas o circunstancias de riesgo en las que se pueda ver expuesto el ser humano. También, cumple con características específicas de inmutabilidad, perennidad y diferencia, siendo un estudio concreto, que tiene la finalidad de obtener la identidad de cada individuo fallecido o vivo y para ello se realizó una revisión de sistema, según la clasificación de Basauri, permitiendo valorar las rugas palatinas. Además, se incorporó el flujo digital, a través de la utilización de Software CEREC 5.1 escáner Sirona CEREC, obteniendo imágenes en 3D de las estructuras anatómicas de la cavidad oral, específicamente del maxilar superior.

Objetivo: Determinar el uso de la rugoscopia palatina como herramienta de identificación en odontología forense, mediante la recopilación y revisión de artículos científicos, definiendo su importancia, describiendo el método de Basauri y determinando el uso y aplicaciones en identificación humana, por medio de la relación de literatura publicada entre el año 2019 al 2024. **Materiales y métodos:** Se realizó una investigación científica de tipo descriptiva, donde se recopiló diversas literaturas en la base de datos Pubmed, Medline, Scielo, Google Académico, entre otras. Se empleó palabras claves como “Rugoscopia”, “odontología forense”, “método de Basauri”, “Rugas palatinas”, “identorrugograma”, colocando y seleccionando publicaciones en diferentes idiomas como portugués, inglés y español, entre el periodo del 2019 hasta el 2024. La recopilación de literatura fue de 100 bibliografías, 60 artículos fueron excluidos debido a que tiene poca carga científica y de los cuales 40 artículos fueron leídos en su totalidad y su información expuesta a seguir, siendo considerados como criterios de inclusión y presentando mayor relevancia en cuanto a la identificación humana con el método de la rugoscopia palatina, según la clasificación de Basauri. **Conclusión:** La

rugoscopia es un método de bajo costo, que nos permite identificar a un individuo por medio de las rugas palatinas por sus características únicas, inmutable, individuales y perennes, con la finalidad de reconocer a una persona en siniestros o catástrofes, donde las huellas dactilares o la identificación externa por medio visual se ve afectada.

Palabras claves: Rugoscopia palatina, Odontología forense, Método Basauri, Rugas Palatinas, Identorrugograma.

Abstract

Palatal rugoscopy is a human identification technique, through the study of the roughness of the palatal mucosa or also known as palatal folds, since they are irregular and asymmetrical elevations. They are located behind the incisive papilla, on the sides of the palatine raphe, exactly in the anterior third of the palate. These folds of epithelium are covered by anatomical structures that provide protection against trauma, chemical substances or risk circumstances in which the human being may be exposed. It also complies with specific characteristics of immutability, perennality and difference, being a specific study, which aims to obtain the identity of each deceased or living individual and for this purpose a system review was performed, according to Basauri's classification, allowing to assess the palatal wrinkles. In addition, the digital flow was incorporated through the use of CEREC 5.1 software, Sirona CEREC scanner, obtaining 3D images of the anatomical structures of the oral cavity, specifically of the upper jaw. Objective: To determine the use of palatal rugoscopy as an identification tool in forensic dentistry, through the compilation and review of scientific articles, defining its importance, describing the Basauri method and determining the use and applications in human identification, by means of the list of literature published between 2019 and 2024. Materials and methods: Descriptive scientific research was carried out, where several literatures were compiled in the Pubmed, Medline, Scielo, Google Scholar databases, among others. Keywords such as "Rugoscopy", "forensic dentistry", "Basauri method", "palatal wrinkles", "identorrugogram" were used, placing and selecting publications in different languages such as Portuguese, English and Spanish, between the period from 2019 to 2024. The literature collection was 100 bibliographies, 60 articles were excluded due to their low scientific burden, of which 40 articles were read in their entirety and their information exposed to follow, being considered as inclusion criteria and presenting greater relevance in terms of human identification with the palatal rugoscopy method, according to Basauri's classification. Conclusion: The rugoscopy is a low-cost method, which allows us to identify an individual by means of the palatal wrinkles for its unique, immutable, individual and perennial characteristics, with the purpose of recognizing a person in disasters or catastrophes, where the fingerprints or the external identification by visual means is affected.

Key words: Palatal Roughness, Forensic Odontology, Basauri Method, Palatine Rugae, Identorrugogram.

Introducción

La odontología forense es una ciencia o especialidad que se encarga de esclarecer hechos o identificar individuos, mediante el estudio de estructuras anatómicas, conocimientos odontológicos y uso de padrones biométricos, entre ellas puede ser impresiones dentarias, líneas de la sonrisa, labios, radiografías e incluso el estudio de las rugas palatinas (Almeida, y otros, 2022).

Cada persona se distingue por signos externos o físicos, que dan una individualidad o identidad, haciéndolo único en el mundo, por ello existen variedades de técnicas y métodos como la queiloscopía, rugoscopia palatina, dactiloscopia o estudio de huellas dactilares y la oclusografía o estudio de mordida, que ayudan en la identificación forense (Ulloa & Flores, 2021). Los profesionales no solo se basan en el análisis de huesos u órganos dentarios, sino también evalúan tejidos blandos de la cavidad oral externamente los labios e internamente las rugas palatinas, que permiten identificar su edad, sexo, raza de un individuo (Silva, Rojas, & Lizarbe, 2020).

La rugoscopia es un método sencillo y económico, que estudia o analiza la morfología de las rugas palatinas en relación al rafe palatino, estas estructuras anatómicas son pliegues palatinos transversos, formadas por epitelio sobre tejido conectivo denso que recubre el hueso, en forma de relieves (Blanco, Bollini, & Atencio, 2019).

La odontología forense es de buena utilidad en el método de identificación de individuos que han sido víctimas o agresores, pero también ha sido utilizado en cuerpos no identificados, en catástrofes naturales o en el caso de homicidios (Kalife, Rodríguez, & García, 2019). El trabajo en conjunto de las rugas palatinas y odontograma, brindará al odontólogo una identificación precisa y recopilación de datos de cada uno de sus pacientes, ya que tendrá información de pliegues palatinos y órganos dentales, dando paso a obtener la edad, género, condiciones sistémicas del paciente y sus hábitos alimenticios (López & Manzano, 2024).

Frente a ello este estudio pretende determinar el uso de la rugoscopia palatina como herramienta de identificación en odontología forense, mediante la recopilación y revisión de artículos científicos, definiendo su importancia, describiendo el método de Basauri y determinando el uso y aplicaciones en identificación humana, mediante la relación de la literatura publicada en la base de datos de Pubmed, Medline, Scielo, entre otras. Entre el año

2019 al 2024, integrando artículos científicos de diferentes idiomas portugués, inglés y español, los cuales también se incluyeron en la revisión literaria

Materiales y métodos

Se realizó una investigación científica de tipo descriptiva, donde se recopiló diversas literaturas en la base de datos Pubmed, Medline, Scielo, Google Académico, entre otras. Se empleó palabras claves como “Rugoscopia”, “odontología forense”, “método de Basauri”, “Rugas palatinas”, “identorrugograma”, colocando y seleccionando publicaciones en diferentes idiomas como portugués, inglés y español, entre el periodo del 2019 hasta el 2024.

La recopilación de literatura fue de 100 bibliografías, 60 artículos fueron excluidos debido a que tiene poca carga científica y de los cuales 40 artículos fueron leídos en su totalidad y su información expuesta a seguir, siendo considerados como criterios de inclusión y presentando mayor relevancia en cuanto a la identificación humana con el método de la rugoscopia palatina, según la clasificación de Basauri.

Desarrollo del tema

En los últimos años el Ecuador se encuentra sumergido en una ola de violencia. A finales del 2023, el Ecuador presentó índices o tasas altas que van de 40 muertes violentas por cada 100.000 habitantes (HRW, 2024). De las cuales, muchas víctimas no pudieron ser identificadas y entregadas a sus familiares, quedando un individuo sin su respectivo reconocimiento de identidad, que es la cualidad de una persona o cosa, que diferencia de otra (Primicias , 2024). Para ello, el odontólogo forense va a tomar un papel importante en la identificación de un individuo vivo o fallecido, por medio del estudio de características únicas, como las huellas dactilares o rugas palatinas, ya que el objetivo no es únicamente examinar piezas dentarias, sino tejidos blandos de la cavidad oral, que nos permitan identificar su edad, sexo, raza de un individuo (Gupta & Kaur, 2021).

Las rugas palatinas son “relieves”, pliegues palatinos o crestas mucosas transversales e irregulares y asimétricas, ubicadas en el tercio anterior del paladar duro, en el maxilar superior, exactamente posterior de la papila incisiva y a ambos lados del rafe palatino, una persona puede llegar a tener entre 4 a 7 rugas palatinas por lado, que se empiezan a formarse desde la semana 12 de desarrollo, su tamaño cambia por el crecimiento desde la infancia hasta la vida adulta del ser humano (Silva, Rojas, & Lizarbe, 2020). Estas estructuras anatómicas del paladar no se ven modifican al pasar el tiempo, ya que son protegidas por los labios, carrillos, bolsas de Bichat, dientes y lengua, lo cual son protegidas del medio exterior o factores que pudieran perjudicarlas (Alarcón , Delgado, Arellaano, García, & Arenas, 2019). Esta ubicación les protege de traumatismos, accidentes automovilísticos o por el fuego, que en el caso de las huellas dactilares al ser expuestas a estos factores externos pueden verse destruidas y su proceso de descomposición empieza a partir de los 5 días (Guajardo, y otros, 2019).

Rugoscopia

La rugoscopia es una técnica o método de las ciencias forense, que permiten la identificación de una persona a partir del examen visual o análisis de las rugas palatinas, ya que son perennes e individuales, como la dactiloscopia (huellas dactilares), para ello se puede comparar en las prótesis dentales, materiales de impresión, yesos o registros computarizados, así como el uso de fotografías intraorales (das Neves I. , da Costa, Santiago, da Silva, & de

Oliveira, 2021). Pero, en el caso de no contar con una base de datos, se puede implementar el uso de ADN que es el código genético de los organismos de cada individuo (Emam, 2024).

Para ello, las rugas palatinas deben cumplir con características específicas inmutables, perennes y que se diferencien de los demás individuos para poder identificar personas fallecidas o vivas:

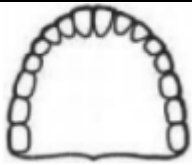
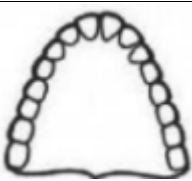
1. **Inmutabilidad:** Es decir que siempre permanezcan iguales, indeformables al momento de sufrir traumatismos externos o al estar expuesta a accidentes.
2. **Perenne:** Ser permanentes durante toda la vida del ser humano, desde que nace hasta el día de su muerte.
3. **Diferentes:** Es decir que sean distintos en cada individuo, así sean gemelos monocigotos.
4. **Invariables:** Que no cambien durante toda la vida (Campohermoso, Campohermoso, López, Silva, & Calizaya, 2020) .

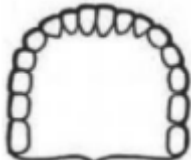
El uso de la rugoscopia es implementado como herramienta de identificación forense en casos como homicidios, suicidios, desastres masivos, identificaciones criminales e incluso de personas desaparecidas, ya que, al estar protegida por estructuras anatómicas, pueden protegerse de exposiciones de calor excesivos (Sharna, y otros, 2020).

Para realizar un buen registro, el odontólogo debe hacer un análisis e identificación de la forma del arco dental, lo cual ayudará a tener apuntes de todas las estructuras anatómicas del paladar (Fonseca & Flórez, 2009).

Tabla 1

Tabla de clasificación del tipo de arco dental

Tipo de arco dental	Forma
ARCIFORME	
TRIANGULAR	

RECTANGULAR	
-------------	--




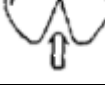



Fuente: (Fonseca & Flórez, 2009).

Clasificación de papila incisiva

La papila incisiva es una elevación redonda u ovalada, ubicada en la parte anterior del paladar, detrás de los incisivos centrales y a lo largo de la línea media o rafe palatino (Solomon & Arunachalam, 2012). Su clasificación es en base a la Forma de papila incisiva tomada de Ortman y Tsao (Ortman & Tsao, 1979).

Tabla 2

Tabla de clasificación de la papila incisiva según su forma

Tipo	Forma
Pera	
Oval	
Irregular	
Rectangular	
Triangular	
Pera invertida	
Sin papila	

Fuente: (Ortman & Tsao, 1979).

Clasificación de rafe palatino

El rafe palatino es una elevación de la mucosa, que se encuentra en la línea media del paladar y puede verse de forma saliente o muchas veces se presenta de forma deprimida en canal (Pesántez, Tenesaca, & Álvarez, 2022). Su clasificación es asignada según Correa,

basándose hasta dónde llega la longitud del rafe palatino con referencia a las piezas dentales (Correa, 2018).

Tabla 3

Tabla de clasificación de la longitud del rafe palatino en relación a los órganos dentales

Longitud de rafe palatino	Código
Es simple y su longitud es hasta el área de los incisivos	S
La longitud del rafe palatino va hasta el área de los caninos	C
La longitud del rafe palatino va hasta el área de los premolares	P
La longitud del rafe palatino va hasta el área de los molares	M
Cuando no es visible, no tiene elevación o simplemente no tiene ruga.	X








Fuente: (Correa, 2018).




Clasificación de rugoscopia según Basauri

Esta clasificación es dada por el Dr. Basauri en el año de 1961 donde clasifica a las rugas palatinas en dos grupos: simples y compuestas. Cada una de ellas es dada por un valor y cada nombre o forma describe de forma particular las características de las rugas palatinas (Silva, Rojas, & Lizarbe, 2020).

Tabla 4

Tabla de clasificación de las rugas palatinas según el método de Basauri

Simple			Compuesta		
Nombre	Forma	Valor	Nombre	Forma	Valor
Punto		0	“y”-griega		6
Recta		1	Cáliz		7
Curva		2	Raqueta		8
Ángulo		3			9

Sinuosa		4	Rama		
Círculo		5			

Fuente: (Silva, Rojas, & Lizarbe, 2020).

El uso de la rugoscopia es importante en proceso de identificación, obteniendo factores de individualización como la raza, el sexo y la edad, ya que las crestas palatinas han servido como patrones por su alta resistencia al trauma y su inalterabilidad hasta 7 días post mortem (Kaul, Vaid, & Gupta, 2021).

Este método es implementado cuando no es posible una identificación visual, a causa de actividades delictivas como tiroteos, siniestros de tránsito, en incendios que dejen cuerpos calcinados, explosiones de bombas o ataques terroristas, inundaciones, tsunamis y todo tipo de crimen (Emam, 2024).

Excepciones de la rugoscopia

Este método de identificación puede verse imposibilitado realizar en pacientes que presenten:

- Pacientes que padezcan de patologías o cambios en la estructura anatómica del paladar.
- Pacientes con defectos congénitos como paladar hendido en donde se ve afectado la masticación, el habla, respiración y presencia de defectos dentales.
- Presencia de torus palatino que es una excrescencia ósea, benigna con forma nodular o plana.
- Pacientes que se les ha realizado cirugías correctivas o reconstructivas en el área del paladar (Alarcón, Delgado, Arellaano, García, & Arenas, 2019).

Identorrugograma


Es un documento legal que va adjunto a la historia clínica y odontograma, con el objetivo de realizar un registro de las estructuras anatómicas del paladar, esta recolección de datos se puede realizar en individuos vivos y muertos.


Figura 1:


Ejemplo de identorrugograma

Nombre: _____ sexo: _____ edad: _____
 forma del palada: _____ fecha: ___/___/___
 número de registro: _____

Configuración Rugoscópica

Forma de lectura






SIMPLE (S)	CANINA (C)	PREMOLAR (P)	MOLAR (M)
simple punto			0
simple recta			1
simple curva			2
simple angulo			3
simple sinuosa			4
simple círculo			5
compuesta "Y"			6
compuesta coliz			7
compuesta raqueta			8
compuesta rama red			9

Nombre y firma del perito: _____

Juan Jesús Avelino Soto |

Flujo digital en odontología forense

Es la digitalización mediante el uso de escáneres orales que permiten tener una copia en 3D de las estructuras anatómicas de la cavidad oral, el cual se lo procesa mediante softwares que permitirán hacer diferentes modelos, estas etapas son denominadas diseño asistido por computadora o CAD (Computer Aided Design) y al construir o fabricarlo a la realidad es por medio de una manufactura asistida por computadora CAM (Computer Aided Manufacture) (Mouriño, 2021).

Esto permite la aplicación de la odontología digital como un recurso adicional, donde la Sociedad Española de Periodoncia y Osteointegración (SEPA) la define como área de odontología moderna, que implementa tecnologías innovadoras, permitiendo la digitalización y el procesamiento de imagen (Mouriño, 2021).

Es muy empleado en diferentes áreas de la odontología como Periodoncia, Rehabilitación Oral, Ortodoncia, Implantología, Guías quirúrgicas, entre otras. Permitiendo brindar al paciente un mejor diagnóstico y plan de tratamiento. Sin embargo, se puede seguir

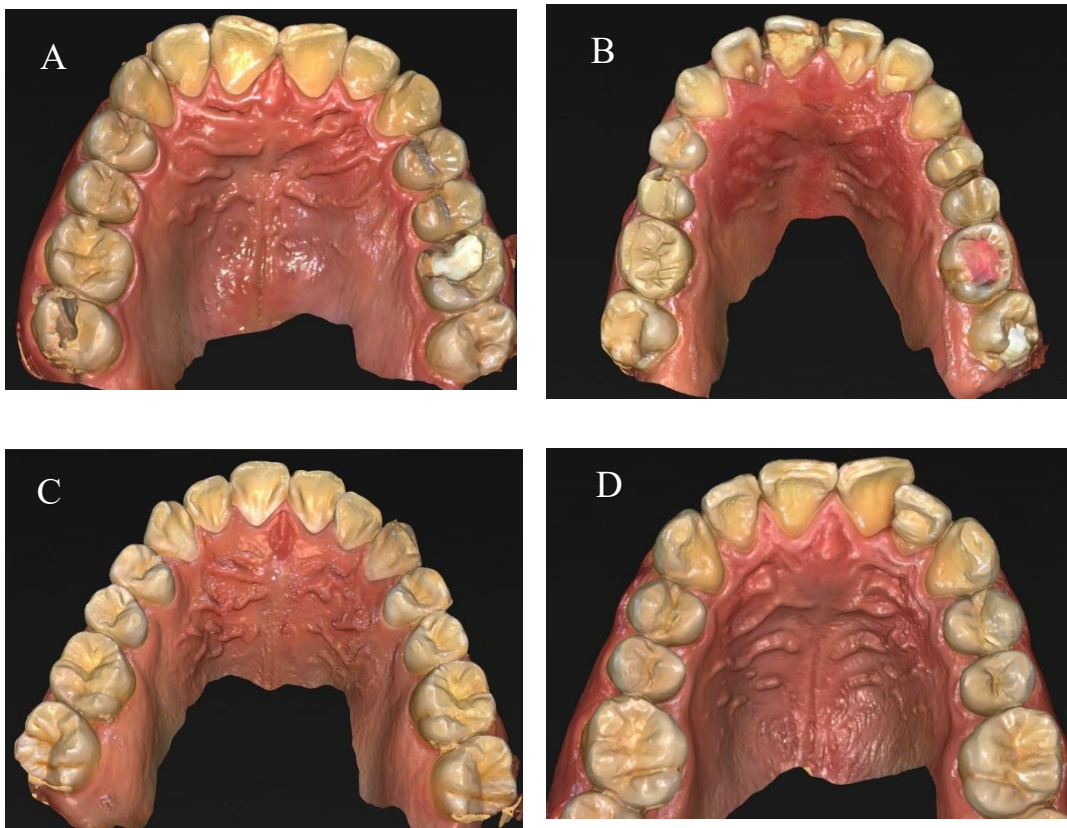
expandingo el flujo digital en otras ramas como en la Odontología forense, permitiendo tener un buen registro de estructuras anatómicas por medio de imágenes precisas y nítidas de forma rápida, con ayuda de un escáner intraoral y un buen software. Además, la innovación tecnológica nos permite formar una base de datos y registros de la cavidad oral de los pacientes, lo cual podría ayudar en el reconocimiento de un cuerpo en casos de accidentes traumáticos, incineraciones, casos de violencia, crímenes u otros sucesos que imposibiliten la identificación del individuo.

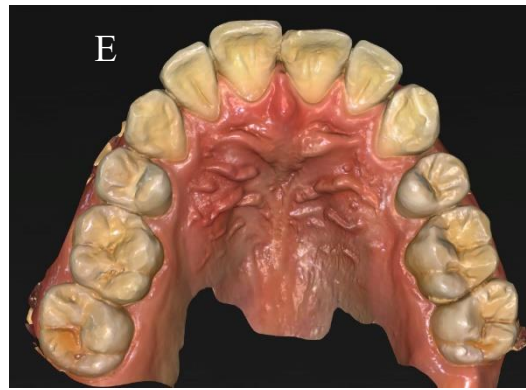
Fotografías intraorales

La obtención de imágenes intraorales, se realizaron con ayuda de un escáner Sirona CEREC, cámara Omnicam, computadora Sirona CEREC y software CEREC 5.1. Este proceso se realizó a diez pacientes, cinco hombres y cinco mujeres, en un rango de edad de 19 a 26 años con el objetivo de ver la diversidad de rugas palatinas.

Figura 2:

Fotografías intraorales de pacientes de sexo masculino en edades de 19 a 26 años

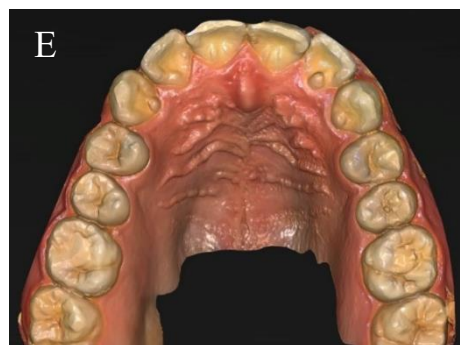
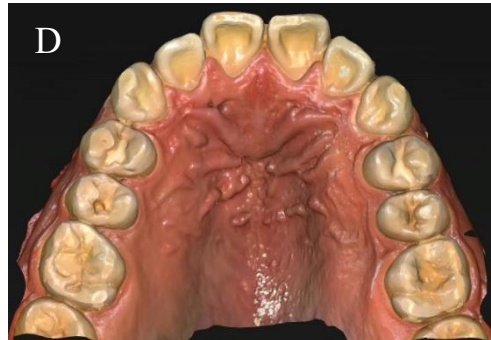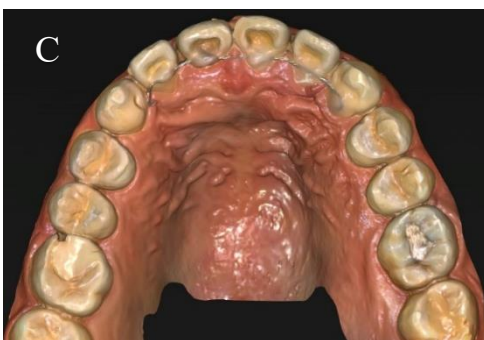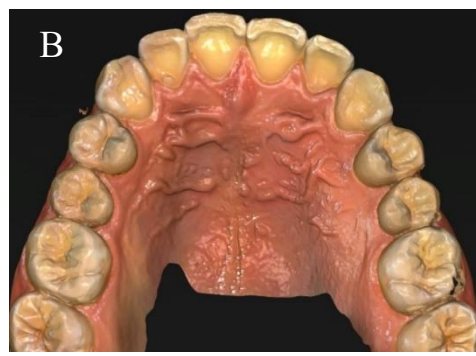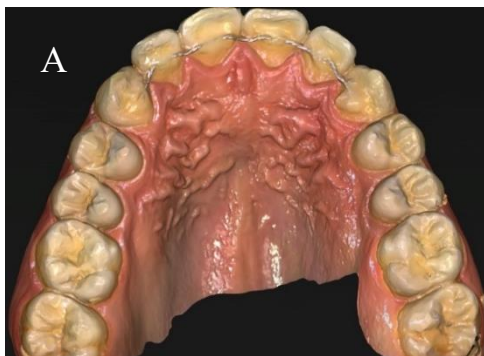




Fuente: Elaboración propia.

Figura 3:

Fotografías intraorales del área del paladar, de pacientes de sexo femenino en edades de 19 a 26 años



Fuente: Elaboración propia.

Discusión

Las rugas palatinas son únicas y estables durante la vida del ser humano, siendo similares a las huellas dactilares y diferentes en cada individuo, ni siquiera entre gemelos son iguales o idénticas (Kumar, Sarvathikari, Jayaraman, Jyotsana, & Mateo, 2023). En casos que existan eventos o desastres masivos, donde no se pueden utilizar métodos tradicionales de identificación como la dactiloscopia o en casos donde no es visible a simple vista la identificación, se puede implementar métodos como la rugoscopia palatina, queilosopia, fotografías intraorales o registros dentales (Kumar, Sarvathikari, Jayaraman, Jyotsana, & Mateo, 2023).

En el 2017 el autor Cheeli realizó un estudio sobre 800 niños en edades de 8 a 16 años, donde se concluía que las rugas palatinas tenían predominancia en dirigirse hacia adelante y que el método de rugoscopia podría ser un indicador de caries dental futura, por el patrón curvo de rugas palatinas y mala oclusión (Cheeli, y otros, 2017). Según Gardezi y colaboradores, demostraron la confiabilidad del patrón de las rugas palatinas en identificación de género, concluyendo que en hombres la forma ondulada de las rugas palatinas era muy común y en el caso de las mujeres había predominancia de formas curvas, onduladas, rectas, circulares, divergentes y convergentes. Y, al haber sido comparadas presentó una confiabilidad del 45,6 % (Gardezi, Hassan, & Memon, 2019).

En el artículo de los doctores Pallo y Cáceres concuerdan que las rugas palatinas presentan variabilidad en su forma y número, siendo irrepetibles en el momento de realizar identificaciones humanas, siempre y cuando se tenga una base de datos pre y post mortem, dando paso a una identificación individualizada y positiva (López & Manzano, 2024). Según Fonseca y Rodríguez en el 2009, mencionan en su investigación que al no contar con información premortem, al realizar registros, análisis y observaciones de datos, da paso a la sistematización de hallazgos y elaboración de perfiles poblacionales, que permitirán transformar un indicio a evidencia (Fonseca & Flórez, 2009).

En varios estudios mencionan las limitaciones de la rugoscopia dependiendo el caso de cada individuo, como cambio de altura de crestas, rugas palatinas planas o poco acentuadas, ausencia de patrones rugoscópicos que pueden ser características presentes en pacientes edéntulos o por causa de post extracción dental (das Neves I. , da Costa, Santiago, da Silva, & de Oliveira, 2021).

Otra complicación puede verse en los tejidos debido a distorsiones por procesos reabsorbibles, inflamación, pérdida ósea y en caso de técnicas de impresión dental, donde puedan ser causantes a una mala identificación del individuo (Andrade, de Andrade, de Macedo, Franco, & Paranhos, 2019).

En la práctica clínica se debe realizar un eficaz llenado de historia clínica, odontograma e implementación de diagrama de rugas palatinas o identorrugograma el cual permite el cotejo y recopilación de datos confiables, dando paso a tener una base de datos que ayudarán a la identificación presuntiva de individuos desaparecidos vivos o muertos, que hayan sido expuestos a catástrofes naturales, accidentes, traumatismos e incluso violencia.

Conclusión

La rugoscopia es un método clínico de bajo costo, que nos permite identificar a un individuo por medio de las rugas palatinas por sus características únicas, inmutable, individuales y perennes, con la finalidad de reconocer a una persona en siniestros o catástrofes, donde las huellas dactilares o la identificación externa por medio visual se ve afectada (Ramos , 2020).

Referencias

- Alarcón , I., Delgado, C., Arellaano, C., García, N., & Arenas, S. (2019). Rugas palatinas. Estructuras poco valoradas por el odontólogo. *Contexto Odontológico*, 9(8), 7-7.
- Almeida, L., Albuquerque, B., Arruda, L., Menezes, R., Guimaraes, K., Figueiredo, G., & Lopes, J. (2022). Rugoscopia palatina-Revisao de literatura. *Research, Society and Development*, 11(15), e49111536725-e49111536725.
- Andrade, R., de Andrade , W., de Macedo, Í., Franco, A., & Paranhos, L. (2019). Reliability of palatal rugoscopy for sexual dimorphism in forensic dentistry: A systematic literature review and meta-analysis. *Archives of oral biology*, 97, 25-34.
- Blanco, L., Bollini, G., & Atencio, J. (2019). Nueva propuesta de clasificación, codificación y analisis de las rugas palatinas. *La zaranda de ideas*, 17(2), 53-65.
- Campohermoso, O., Campohermoso, F., López, M., Silva, W., & Calizaya, R. (2020). Rugoscopia. En F. Campohermoso, *Odontología Legal y Forense* (Segunda ed., págs. 227-238). La Paz, Bolivia : Edición Digital.
- Cheeli, S., Prasad, M., Radhakrishna, A., Kumar, K., Dangeti, D., & Pavanireddy, S. (2017). Fiabilidad comparativa de rugosopía y dactiloscopia para la predilección de maloclusión y caries dental en niños: un estudio de cohorte. *Brasileño Res Pediat Dent Integrado*, 17, e3796–807.
- Correa, A. (2018). *Odontología Forense* (3era ed.). México: Trillas.
- das Neves, I., da Costa, A., Santiago, S., da Silva, M., & de Oliveira, E. (2021). Rugoscopia palatina e seus desafios na identificação humana: uma revisão integrativa. *Research, Society and Development*, 10(4), e23810414090-e23810414090.
- das Neves, I., da Costa, A., Santiago, S., da Silva, M., & de Oliveira, E. (2021). Rugoscopia palatina y sus desafíos en la identificación humana: una revisión integrativa. *Investigación, Sociedad y Desarrollo*, 10(4), e23810414090-e23810414090.
- Emam, N. (2024). Role of Forensic Odontology in identification of Persons: A Review Article. *Cureus*, 16(3), e56570.

- Fonseca , G., & Flórez, C. (2009). Propuesta de codificación y análisis de rugosidades palatinas para su aplicación en odontología antropológica y forense. *Oral*, 10(31), 518-523.
- Gardezi, S., Hassan, N., & Memon, S. (2019). Evaluación de la confiabilidad de la rugoscopia para la identificación del género. *Asociación J Pak Dent*, 28, 113-7.
- Guajardo, N., Felix, O., Del Murdo, F., Briones, R., Berumen , L., & Triana, O. (2019). Odontología y su aplicación en las ciencias forenses. *Contexto Odontológico*, 9(17), 7-7.
- Gupta, V., & Kaur, A. (2021). Palatal rugoscopy as an adjunct for sex determination in forensic odontology. *J Oral Maxillofac Pathol*, 25(3), 556.
- HRW. (2024). *Violencia y delincuencia en Ecuador* . Obtenido de Human Rights Watch: <https://www.hrw.org/es/world-report/2024/country-chapters/ecuador>
- Kalife, R., Rodríguez, A., & García, F. (2019). La importancia de la Odontología Forense en la identificación de individuos. Revisión bibliográfica. *Revista Mexicana de estomatología*, 6(1), 59-63.
- Kaul, B., Vaid, V., & Gupta, S. (2021). Parámetros odontológicos forenses como herramienta biométrica: una revisión. *Int J Clin Pediatr Dent*, 14(3), 416-419.
- Kumar, N., Sarvathikari, R., Jayaraman, V., Jyotsana, K., & Mateo, F. (2023). Palatal Rugae como marcador único y estable en la identificación personal: un estudio piloto interracial. *Indian Journal of Dental Research*, 34(2), 187-190. doi:DOI: 10.4103/ijdr.ijdr_69_22
- López, D., & Manzano, V. (2024). Rugas palatinas y odontograma con utilidad en odontología forense. *Anatomía Digital*, 7(2.2), 263-273.
- López, D., & Manzano, V. (2024). Rugas palatinas y odontograma con utilidad en odontología forense. *Anatomía Digital*, 7(2.2), 263-273.
- Mouriño, G. (2021). Odontología digital en la clínica diaria. *Rev. Ateneo Argent. Odontol*, 49-57.

- Ortman, H., & Tsao, D. (1979). Relationship of the incisive papilla to the maxillary central. *J Prosthet Dent*, 42(5), 492-6.
- Pesántez, G., Tenesaca, J., & Álvarez, D. (2022). Caracterización anatómica de la región palatina-revisión de literatura. *Research, Society and Development*, 11(8), e49311831329-e49311831329.
- Primicias . (28 de marzo de 2024). *Cifras del Ecuador como país más violento*. Obtenido de Primicias el periodismo comprometido : <https://www.primicias.ec/primicias-tv/seguridad/ecuador-pais-violencia-latinoamerica-homicidios/>
- Ramos , G. (2020). La Rugoscopia Palatina Forense como método de identificación humana a través de analisis comparativo. *Revista Científica de la Escuela Universitaria de las Ciencias de la Salud*, 2(1), 37-42.
- Sharna, T., Chaitan, S., Somayaji, N., Mhajan, B., Rajguru, J., Hajibabaei, S., & Hegde, S. (2020). The medicolegal importance of establishing human identity by using dactyloscopy and rugoscopy: A comparative study. *Journal of family medicine and primary care*, 9(7), 3236–3241.
- Silva, A., Rojas, A., & Lizarbe, R. (2020). Relevancia de las rugas palatinas como método de identificación forense. *Revista Científica Odontológica*, 8(2), e024-e024.
- Solomon, E., & Arunachalam, K. (2012). The incisive papilla: a significant landmark in prosthodontics. *Journal of Indian Prosthodontic Society*, 12(4), 236-247.
doi:<https://doi.org/10.1007/s13191-012-0169-y>
- Ulloa, C., & Flores, I. (2021). M Analysis of the morphological characteristics of palatal wrinkles for forensic identification. *Revista Mexicana de Medicina Forense y Ciencias de la Salud*, 6(2), 130-141.