UNIVERSIDAD HEMISFERIOS

Facultad Ciencias de la Salud

Tema:

Evaluación de la disponibilidad ósea posterior mandibular en la planificación de la distalización de molares mediante tomografías computarizadas de haz cónico

Trabajo de titulación para la obtención del Título de Especialista en Ortodoncia

Presentado por:

Joffre Dario Pasmay Narvaez

Tutor:

Daysi Cristina Galarza Maldonado

Quito, agosto del 2025

Resumen

La evaluación exacta de la disponibilidad ósea en la zona posterior de la mandíbula resulta fundamental para planificar de manera eficaz la distalización de molares en tratamientos ortodónticos. Es esencial diferenciar los movimientos dentales coronarios y radiculares durante la distalización ortodóncica, ya que el cuerpo y la rama mandibular, junto con la cortical interna del hueso alveolar, constituyen límites anatómicos clave que regulan el desplazamiento dental. Preservar estas estructuras es vital para reducir el riesgo de reabsorción radicular y prevenir complicaciones tanto periodontales como dentales. La tomografía computarizada de haz cónico (CBCT) proporciona imágenes tridimensionales detalladas que facilitan el análisis de las dimensiones y características morfológicas del espacio retromolar. El presente estudio tuvo como objetivo determinar las dimensiones del espacio retromolar mandibular utilizando imágenes CBCT provenientes del banco de tomografías de la UHE. En cuanto a la metodología, se evaluaron 120 imágenes de CBCT correspondientes a pacientes con diferentes clases óseas y biotipos, midiendo la distancia entre la raíz del segundo molar y la cortical interna del cuerpo mandibular en cuatro planos distintos. Los resultados indicaron que no existen diferencias significativas en las mediciones sagitales entre pacientes mayores y menores de 28 años, mientras que en el plano cuspídeo se detectaron diferencias significativas en los planos 0 y 2 mm. En cuanto al sexo, se observaron diferencias significativas en todas las mediciones de la línea cuspídea y en algunos planos de la línea sagital. Además, la clase esqueletal mostró diferencias significativas en todas las mediciones. Conclusión: no se encontraron diferencias estadísticamente significativas entre los biotipos evaluados.

Palabras clave: disponibilidad ósea, mandíbula, distalización, tomografía computarizada de haz cónico (CBCT), espacio retromolar, clase esqueletal, biotipo facial.

Declaración De Aceptación De Norma Ética Y Derechos

El presente documento se ciñe a las normas éticas y reglamentarias de la Universidad Hemisferios. Así, declaro que lo contenido en este ha sido redactado con entera sujeción al respeto de los derechos de autor, citando adecuadamente las fuentes. Por tal motivo, autorizo a la Biblioteca a que haga pública su disponibilidad para lectura dentro de la institución, a la vez que autorizo el uso comercial de mi obra a la Universidad Hemisferios, siempre y cuando se me reconozca el cuarenta por ciento (40%) de los beneficios económicos resultantes de esta explotación.

Además, me comprometo a hacer constar, por todos los medios de publicación, difusión y distribución, que mi obra fue producida en el ámbito académico de la Universidad Hemisferios.

De comprobarse que no cumplí con las estipulaciones éticas, incurriendo en caso de plagio, me someto a las determinaciones que la propia Universidad plantee.

Firmado electrónicamente por:
JOFFRE DARIO PASMAY NARVAEZ
Validar únicamente con FirmaEC

Joffre Dario Pasmay Narvaez

C.C. 0604360958

Tabla De Contenido

Declaración De Aceptación De Norma Ética y Derechos……...3

Tabla De Contenido…….4

Índice De Tablas……..5

Índice De Gráficos……...6

Resumen……...7

Abstract…….....9

Introducción……...10

Capítulo 1. Marco Referencial……...12

Capítulo 2. Investigación……...22

Resultados……..29

Capítulo 3. Discusión…….38

Conclusiones……..42

Referencias…….44

Anexos……...47

Anexo 1 Certificado de Calibración Utilizando el Software Romexis……..…47

Índice De Tablas.

Tabla 1 Distribución de pacientes según características……... 31

Tabla 2 P valores de pruebas tipo chi-cuadrado…… 31

Tabla 3 Descriptivo de mediciones Línea Cuspídea……. 32

Tabla 4 Descriptivo de mediciones Línea Sagital……. 33

Tabla 5 P. valores de contraste de mediciones según grupos…… 33

Tabla 6. P. valores de contraste de mediciones según grupos…….... 35

Índice De Gráficos

Gráfico 1. Clase esqueletal…….24

Gráfico 2. Orientación ……..…. 26

Gráfico 3. Planos…….…...27

Gráfico 4. Líneas de referencia …….28

Gráfico 5. Medición del espacio reto molar……28

Gráfico 6. Distribución de pacientes según edad…… 30

Gráfico 7. Distribución de pacientes según características…… 30

Gráfico 8. Mediciones promedio e I.C. 95% según línea y plano……34

Gráfico 9. Correlación entre medidas CUSPIDEA…….. .35

Gráfico 10. Correlación entre medidas SAGITAL……. 35

Gráfico 11. Mediciones promedio e I.C. 95% según plano (LINEA CUSPIDEA) ……. 37

Gráfico 12. Mediciones promedio e I.C. 95% según plano (LINEA SAGITAL) …… 37

Evaluación de la disponibilidad ósea posterior mandibular en la planificación de la distalización de molares mediante tomografías computarizadas de haz cónico.

Joffre Dario Pasmay Narvaez
Universidad de los Hemisferios
joffredario90@hotmail.com

Resumen

La evaluación exacta de la disponibilidad ósea en la zona posterior de la mandíbula resulta fundamental para planificar de manera eficaz la distalización de molares en tratamientos ortodónticos. Es esencial diferenciar los movimientos dentales coronarios y radiculares durante la distalización ortodóncica, ya que el cuerpo y la rama mandibular, junto con la cortical interna del hueso alveolar, constituyen límites anatómicos clave que regulan el desplazamiento dental. Preservar estas estructuras es vital para reducir el riesgo de reabsorción radicular y prevenir complicaciones tanto periodontales como dentales. La tomografía computarizada de haz cónico (CBCT) proporciona imágenes tridimensionales detalladas que facilitan el análisis de las dimensiones y características morfológicas del espacio retromolar. El presente estudio tuvo como objetivo determinar las dimensiones del espacio retromolar mandibular utilizando imágenes CBCT provenientes del banco de tomografías de la UHE. En cuanto a la metodología, se evaluaron 120 imágenes de CBCT correspondientes a pacientes con diferentes clases óseas y biotipos, midiendo la distancia entre la raíz del segundo molar y la cortical interna del cuerpo mandibular en cuatro planos distintos. Los resultados indicaron que no existen diferencias significativas en las mediciones sagitales entre pacientes mayores y menores de 28 años, mientras que en el plano cuspídeo se detectaron diferencias significativas en los planos 0 y 2 mm. En cuanto al sexo, se observaron diferencias significativas en todas las mediciones de la línea cuspídea y en algunos planos de la línea sagital. Además, la clase esqueletal mostró

diferencias significativas en todas las mediciones. Conclusión: no se encontraron diferencias estadísticamente significativas entre los biotipos evaluados.

Palabras clave: disponibilidad ósea, mandíbula, distalización, tomografía computarizada de haz cónico (CBCT), espacio retromolar, clase esqueletal, biotipo facial.

Abstract

The exact assessment of bone availability in the posterior area of the mandible is essential for effectively planning distalization of Molars in orthodontic treatments. It is essential to differentiate between tooth movements coronary and radicular during orthodontic distalization, since the body and the ramus mandibular, together with the internal cortex of the alveolar bone, constitute limits key anatomical structures that regulate tooth movement. Preserving these structures is vital to reduce the risk of root resorption and prevent complications periodontal and dental. Cone beam computed tomography (CBCT) provides detailed three-dimensional images that facilitate the analysis of the Dimensions and morphological characteristics of the retromolar space. The present study It aimed to determine the dimensions of the mandibular retromolar space using CBCT images from the UHE tomography bank. As for To the methodology, 120 CBCT images corresponding to patients with different bone classes and biotypes, measuring the distance between the root of the second molar and the internal cortex of the mandibular body in four different planes. The results indicated that there are no significant differences in sagittal measurements between patients older and younger than 28 years, while in the cusp plane they were detected significant differences in the 0 and 2 mm planes. Regarding sex, there were significant differences in all cusp line measurements and in some planes of the sagittal line. In addition, the skeletal class showed significant differences in all measurements. Conclusion: No statistically significant differences were found between the biotypes evaluated.

Keywords:bone availability, mandible, distalization, tomography Cone beam computed tomography (CBCT), retromolar space, skeletal class, facial biotype.

Introducción

La distalización es un procedimiento ortodóntico que se utiliza para corregir la posición de los molares en relación con el resto de la arcada, permite aumentar la longitud del arco dental y crear espacio, para realizar compensaciones siendo especialmente útil en pacientes con discrepancias esqueléticas leves a moderadas (Kim , et alt., 2014). En el movimiento de los molares hacia la región posterior del hueso alveolar es fundamental conocer las limitaciones anatómicas en la corona y en la raíz (Choi, et alt., 2018). Una comprensión clara de estos factores es esencial para una planificación efectiva y para minimizar riesgos durante el tratamiento (Rajamanickam & Sundari , 2023)

Los dispositivos de anclaje temporal (TAD) permiten un movimiento dental más preciso y predecible, facilitando la distalización dental. El uso de mini implantes en áreas como la cresta infra cigomática y la zona del shelf mandibular, son elegidas por su adecuada densidad ósea, lo que permite un anclaje más efectivo y una mayor estabilidad durante el tratamiento (Fan, et alt.,2022). Sin embargo, uno de los principales desafíos en la distalización de molares es la limitación impuesta por la superficie lingual del cuerpo mandibular. Esta restricción puede afectar significativamente la cantidad de movimiento que se puede lograr, complicando la planificación del tratamiento (Kim, et alt., 2021).

Las radiografías panorámicas y las cefalometrías han sido herramientas de evaluación del espacio retromolar disponible; pero estos métodos de imagen presentan limitaciones significativas, como la observación bidimensional y la visualización restringida debido a la superposición de estructuras anatómicas. Esta falta de claridad puede dificultar la planificación del tratamiento (Choi, et alt.,2018). Por lo tanto, el análisis tridimensional (3D) mediante

tomografía computarizada de haz cónico (CBCT) ofrece una representación más detallada y precisa de la anatomía mandibular que permite evaluar la disponibilidad ósea en la región retromolar con mayor exactitud (Cajahuanca, et alt., 2021).

La distalización de molares es una técnica ortodóncica esencial utilizada para abordar diversas maloclusiones, incluyendo las clases I con biprotrusión, clase II y clase III. En los casos de clase I con biprotrusión, permite alinear adecuadamente los molares con los incisivos, facilitando una oclusión más equilibrada. En clase II, ayuda a recuperar la armonía dental y mejorar la estética facial. Por otro lado, en los pacientes con clase III, puede contribuir a reducir la sobremordida y mejorar la relación entre las arcadas, por lo tanto, este estudio tiene como objetivo evaluar la disponibilidad ósea posterior mandibular mediante tomografía computarizada de haz cónico (CBCT), con el fin de optimizar la planificación ortodóntica de la distalización molar.

Capítulo 1. Marco Referencial

La clase Esqueletal se refiere a la relación existente entre el maxilar y la mandíbula, específicamente a la posición relativa que uno mantiene con respecto al otro. Estas discrepancias pueden presentarse con o sin alteraciones en la alineación dental, generando diversas alteraciones que afectan tanto la estructura ósea como la dentaria (Gregoret, 2014).

La Clase I esquelética se caracteriza por un crecimiento normal. No obstante, dentro de esta clasificación pueden presentarse variaciones morfológicas, como la biprotrusión y la biretrusión. En la biprotrusión, se observa un crecimiento excesivo tanto del maxilar como de la mandíbula, lo que puede generar una apariencia facial prominente sin alterar la relación sagital entre ambas estructuras óseas. Por el contrario, la biretrusión se refiere a un crecimiento disminuido de ambos huesos, resultando en una retrusión facial generalizada, aunque también conservando una adecuada relación intermaxilar (Proffit, et alt., 2019).

La Clase II esquelética se define por una discrepancia anteroposterior entre el maxilar y la mandíbula. Uno de ellos corresponde a un crecimiento normal del maxilar, acompañado de una mandíbula retruída, lo que genera una convexidad facial moderada y una sobremordida aumentada. Otra variación incluye la protrusión tanto del maxilar como de la mandíbula, manteniendo un crecimiento normal, pero con una relación sagital alterada que favorece la apariencia de Clase II por desproporción mandibular. Finalmente, una de las formas más comunes dentro de esta clasificación es la protrusión del maxilar junto con la retrusión mandibular, lo que acentúa significativamente el perfil convexo (Proffit, et alt., 2019).

La Clase III esquelética se caracteriza por una relación anteroposterior en la que la mandíbula se posiciona por delante del maxilar, generando un perfil facial cóncavo y una

mordida cruzada anterior. Esta discrepancia puede derivarse de distintas combinaciones de crecimiento óseo. Una de ellas es la protrusión mandibular con un maxilar de crecimiento normal, donde la mandíbula se desarrolla en exceso. Otra variante incluye el maxilar retruido acompañado de un crecimiento mandibular normal, lo que produce una relación descompensada entre ambos huesos. Finalmente, la forma más acentuada se presenta cuando hay retrusión del maxilar junto con una protrusión mandibular (Proffit, et alt., 2019).

La clase Dental en 1899, Edward Angle propuso una clasificación de la maloclusión basada en la relación mesiodistal entre los dientes, los arcos dentarios y los maxilares. Para este propósito, utilizó como referencia anatómica el primer molar superior permanente. Su sistema de clasificación se fundamenta principalmente en la relación que establece este molar con los dientes mandibulares (Ugalde Morales, 2007).

En la Clase I de oclusión dental, la cúspide mesiovestibular del primer molar superior permanente se posiciona en el surco vestibular del primer molar inferior permanente, mientras que la cúspide mesiolingual del molar superior encaja adecuadamente en la fosa oclusal de su homólogo inferior (Ugalde, 2007).

En la oclusión Clase II, la cúspide mesiovestibular del primer molar superior permanente se ubica en el espacio comprendido entre la cúspide mesiovestibular del primer molar inferior y la cara distal del segundo premolar inferior. Asimismo, la cúspide mesiolingual del primer molar superior ocluye por delante (mesialmente) de la cúspide mesiolingual del primer molar inferior. (Ugalde, 2007).

El origen de estas maloclusiones puede atribuirse a una protrusión dental del maxilar, la cual genera un resalte exagerado de los labios. Además, es común observar la presencia de

diastemas en la región anterior del arco superior o incluso a lo largo de toda la arcada, especialmente cuando los incisivos superiores presentan protrusión. En comparación, la mandíbula y los dientes inferiores generalmente mantienen una posición normal en el plano anteroposterior (Ugalde, 2007).

En la oclusión Clase III, la cúspide mesiovestibular del primer molar superior se posiciona en el espacio interdental situado entre la cara distal de la cúspide distal del primer molar inferior y la cara mesial de la cúspide mesial del segundo molar inferior. (Ugalde, 2007).

El biotipo facial se define como el conjunto singular de características morfológicas que diferencian a cada individuo. Estas particularidades se identifican mediante el análisis de la estructura ósea en sus dimensiones vertical y horizontal. Las variaciones observadas en estas estructuras anatómicas pueden originarse por factores hereditarios, traumatismos o alteraciones durante el desarrollo intrauterino (Sanches & Yanez, 2015).

También el biotipo facial se refiere a la diversidad con la que cada individuo presenta sus tejidos, así como sus estructuras óseas y blandas. Estas características tienen un impacto integral en la constitución facial, influyendo en aspectos como la oclusión, la musculatura y la articulación temporomandibular (Vellini, 2004).

El conocimiento del biotipo facial resulta fundamental para que el profesional pueda evitar errores durante el diagnóstico y emplear esta información como una herramienta que facilite la planificación del tratamiento ortodóncico. Existen tres tipos principales de biotipo facial: mesofacial, dólicofacial y braquifacial (Sanches & Yanez, 2015).

Mesofacial es un patrón que se caracteriza por una proporción equilibrada tanto en el plano vertical como horizontal, su perfil facial no es demasiado plano ni excesivamente prominente (Zamora, 2010).

Dólicofacial se caracteriza por sus estructuras más alargadas en dirección vertical, lo que resulta una cara larga y estrecha con el tercio inferior aumentado, se nota una mayor apertura en la angulación de la base craneal, lo que provoca que la mandíbula rote hacia abajo y hacia atrás, proyectando un perfil facial con una ligera curvatura hacia afuera, un mentón que se retrae (Zamora, 2010).

Braquifacial este biotipo se distingue por un crecimiento principalmente horizontal, lo que produce una apariencia facial ancha y de menor altura. La mandíbula presenta una forma cuadrada, con un patrón de crecimiento que se orienta más hacia adelante que hacia abajo, resultando en un mentón prominente. El perfil facial asociado suele ser recto o presentar una ligera concavidad (Zamora, 2010)

Es fundamental poseer un conocimiento profundo y exacto de los biotipos faciales, dado que esto constituye uno de los objetivos esenciales en el abordaje ortodóncico. Cada paciente presenta características individuales que requieren un tratamiento personalizado. En pacientes en etapa de crecimiento, la manera en que la mandíbula rota durante los movimientos y la aplicación de las fuerzas biomecánicas ortodóncicas puede influir considerablemente en la estabilidad del tratamiento a largo plazo, comprometiendo los resultados esperados. Por ello, resulta imprescindible una planificación minuciosa y adaptada a cada caso para garantizar tanto el éxito como la durabilidad del tratamiento (Sanches & Yanez, 2015).

La mandíbula se origina inicialmente a partir de un modelo de tejido conectivo y se conecta al cráneo mediante articulaciones sinoviales. Esta estructura ósea puede subdividirse en varias secciones, destacándose el cuerpo mandibular y una rama ascendente en cada lado. En la mandíbula adulta, el cuerpo presenta los procesos alveolares, que corresponden a las áreas donde se alojan las raíces dentales, formando las eminencias alveolares, las cuales son elevaciones óseas que rodean dichas raíces. El crecimiento del cuerpo mandibular ocurre principalmente mediante un proceso de remodelación en la rama mandibular, que consiste en la reabsorción del borde anterior de esta y la deposición de nuevo tejido óseo en su borde posterior. Este mecanismo genera un desplazamiento hacia atrás de la rama y un avance hacia adelante del cuerpo mandibular (Vellini, 2004).

Desempeña múltiples funciones esenciales que impactan tanto en la fisiología como en la comunicación y la expresión facial. Entre sus roles principales se encuentran la masticación, la articulación del habla y la producción de sonidos, así como el soporte estructural de los dientes. Además, contribuye significativamente a la expresión facial y a la estabilización de la lengua, la cual es fundamental no solo para las funciones orales como masticar y hablar, sino también para asegurar un proceso de deglución adecuado (Vellini, 2004).

Espacio retromolar de la Mandíbula es el área ubicada detrás del segundo molar inferior, que se extiende hasta la parte interna del cuerpo mandibular, juega un papel fundamental para compensar la falta de espacio en la zona central y anterior del arco dentario. Este espacio es clave para lograr un alineamiento adecuado y equilibrar cualquier deficiencia en esas áreas (Rajamanickam & Sundari , 2023).

La mucosa retromolar se conecta lateralmente con la mucosa bucal y, medialmente, con el pilar amigdalino anterior. En sus relaciones anatómicas, el triángulo retromolar está

relacionado con el músculo buccinador en su parte anterolateral y con el músculo masetero en la región posterolateral (Rajamanickam & Sundari , 2023).

La medición del espacio retromolar tradicionalmente se realizaba mediante radiografías panorámicas y laterales, con el propósito de anticipar la erupción del tercer molar. En dichos estudios, se consideraba al borde anterior de la rama mandibular como el límite anatómico posterior para evaluar el espacio disponible. No obstante, el uso de imágenes bidimensionales presenta limitaciones significativas debido a la superposición y distorsión de las estructuras anatómicas, lo que impide obtener una representación fiel y precisa de la morfología tridimensional de la rama mandibular (Fan, et alt., 2022).

La incorporación de la tomografía computarizada de haz cónico ha representado un avance significativo, al permitir la obtención de imágenes nítidas libres de superposiciones y distorsiones comunes en las radiografías tradicionales (Rajamanickam & Sundari , 2023). Esto posibilita realizar mediciones más exactas de ángulos y longitudes en los tres planos del espacio. Asimismo, con la adopción de dispositivos de anclaje temporal, se ha resaltado la importancia del espacio retromolar en la distalización de los molares mandibulares, proporcionando un método más fiable y preciso para llevar a cabo estos procedimientos ortodóncicos (Cajahuanca , et alt., 2021).

En un estudio realizado por (Kim, et, alt., 2014), demostró que los límites anatómicos para el movimiento ortodóncico pueden dividirse en dos niveles: el de la corona y el de la raíz. A nivel de la corona, la rama mandibular es la estructura anatómica, mientras que, a nivel de la raíz, la cara interna de la cortical lingual del cuerpo mandibular. Los resultados mostraron que el espacio disponible en la raíz era más limitado que en la corona, lo que llevó a la conclusión de

que el límite anatómico posterior no está en el borde anterior de la rama mandibular, sino en la cortical lingual del cuerpo mandibular (Kim, et alt., 2014).

En cuanto a los factores que afectan el tamaño del espacio retromolar incluyen principalmente la cercanía al nervio alveolar inferior, así como variables demográficas como el sexo y la edad. Debido a la proximidad de esta estructura al espacio retromolar, resulta crucial identificar su ubicación exacta antes de realizar cualquier tipo de movimiento ortodóntico (Cajahuanca , et alt., 2021).

La distalización es un movimiento dental que busca trasladar los molares hacia la parte posterior del hueso alveolar de la mandíbula, para corregir las mal oclusiones o para crear espacios en el arco dentario sin la necesidad de las extracciones. No obstante, este procedimiento solo es posible si existe una estructura ósea adecuada que permita el desplazamiento y alojamiento de las raíces. Tras alcanzar la distalización de la zona posterior conseguimos una clase molar I, el sector anterior se retrae lo que mejora notablemente el perfil del paciente (Özden, et alt., 2023).

Está indicada en la corrección de las maloclusiones clase III dental representa un desafío multidimensional que requiere un abordaje integral, el cual incluye el cierre de espacios dentales y el alivio del apiñamiento para optimizar la alineación dental. Asimismo, es fundamental corregir el perfil facial, especialmente en casos con protrusión de los incisivos, para lograr una estética facial armónica y funcional. La mejora de la relación maxilomandibular se presenta como un objetivo clave para restablecer la oclusión ideal y la estabilidad a largo plazo (Özden, et alt., 2023).

Existen diversas contraindicaciones que deben ser consideradas antes de planificar un tratamiento ortodóntico o quirúrgico, ya que pueden comprometer los resultados y la salud del paciente. La presencia de mordida abierta constituye un factor que dificulta la correcta oclusión y estabilidad del tratamiento. Además, la existencia de terceros molares no erupcionados, junto con un espacio retromolar insuficiente, puede limitar la correcta erupción y alineación dental, generando complicaciones durante el tratamiento. La morfología radicular desfavorable representa un riesgo potencial para la estabilidad y salud periodontal, incrementando la posibilidad de reabsorciones o daños estructurales. Asimismo, un paciente con higiene oral deficiente incrementa el riesgo de infecciones y complicaciones durante el proceso terapéutico (Özden, et alt., 2023).

Es fundamental tener en cuenta que la apertura de la boca ocurre alrededor del eje condilar, lo que hace que el movimiento de apertura y cierre de la boca sea similar a un movimiento de bisagra. Al realizar la distalización de los molares, debemos considerar este efecto, ya que el movimiento de desplazar los molares hacia atrás tiende a abrir la mordida. Por eso, este efecto debe ser cuidadosamente considerado durante el proceso de distalización (Inchingolo, et alt., 2023).

La principal característica de los distalizadores, es que el dispositivo no requiera la cooperación activa del paciente, garantizando un tratamiento más predecible y eficiente. Además, debe ofrecer un alto grado de control biomecánico, lo que permite movimientos precisos y controlados durante el proceso de distalización. Un diseño compacto es igualmente importante para minimizar la interferencia en actividades como la masticación. La ausencia de dolor durante el tratamiento contribuye significativamente a la aceptación y adherencia del paciente. Por último, la facilidad para mantener una adecuada higiene oral es esencial para

prevenir complicaciones y promover la salud periodontal durante el tratamiento (Inchingolo, et alt., 2023).

Diversos métodos han sido diseñados para lograr la distalización de los molares, incluyendo el uso de elásticos y aparatos fijos o removibles como anclaje temporal; sin embargo, en la práctica actual, los micro implantes se emplean como anclaje, lo que facilita el movimiento distal de manera más eficaz y disminuye significativamente la dependencia de la cooperación del paciente. Esta técnica permite a los ortodoncistas controlar con precisión la distalización de todo el cuadrante inferior, minimizando la aparición de efectos secundarios no deseados. Entre los principales riesgos que se logran evitar con este método se encuentran la pro inclinación de los incisivos superiores y la extrusión de los molares superiores (Deguchi & Watanabe, 2020).

Los aparatos para distalizar se pueden clasificar en dos grupos principales: los intraorales y los extraorales. En cuanto a los aparatos extraorales, como la mentonera, aunque esta es utilizada principalmente para controlar el crecimiento mandibular, es importante señalar que en algunos casos puede producir un efecto distalizador leve sobre los molares inferiores. Sin embargo, su uso implica una alta colaboración por parte del paciente y puede ocasionar efectos secundarios en la articulación temporomandibular (Inchingolo et al., 2023).

Por otro lado, los aparatos intraorales, como el lip bumper, representan una alternativa removible que utiliza la fuerza ejercida por los labios y las mejillas para aplicar presión distal sobre los molares. Su uso requiere alta colaboración del paciente y puede tener efectos secundarios en la articulación temporomandibular (Inchingolo, et alt., 2023).

En cambio, las mini placas son dispositivos de anclaje esquelético altamente estables, ya que se fijan firmemente en su lugar mediante dos o más micro implantes esta estabilidad permite

su uso con fuerzas considerables, y han demostrado ser eficaces en la distalización del arco mandibular, especialmente en pacientes adultos con maloclusiones de tipo clase III (Inchingolo, et alt., 2023).

Por otra parte, los micro implantes mejoran la eficacia de la mecánica ortodóntica, requieren poca cooperación por parte del paciente y minimizan los efectos secundarios, como el desplazamiento mesial, la inclinación de los premolares, la extrusión de los molares y la protrusión de los dientes anteriores (Inchingolo, et alt., 2023).

En relación con los Alineadores actualmente, hay poca investigación disponible en la literatura sobre la distalización realizada con alineadores. Sin embargo, se ha encontrado evidencia que respalda su eficacia para lograr una distalización del molar superior de más de 2,7 mm. Aunque la distalización molar mandibular requiere una fuerza significativa para mover el diente hacia atrás, los alineadores están diseñados principalmente para aplicar fuerzas suaves y controladas que favorecen el movimiento dental (Inchingolo, et alt., 2023).

No obstante, la cantidad de distalización molar está establecida por la anatomía de la cortical lingual del cuerpo de la mandíbula, si se supera este límite pueden surgir complicaciones periodontales como la dehiscencia, reabsorción radicular y movilidad dental. Así la medición exacta del espacio retromolar se vuelve crucial en la planificación del tratamiento, ya que es necesario contar con suficiente espacio para alojar adecuadamente las piezas dentarias (Özden,et alt., 2023).

Capítulo 2 Investigación

El presente estudio corresponde a una investigación de tipo observacional, descriptivo y transversal. Para el cual se evaluaron 465 tomografías computarizadas de haz cónico FOV 13x15cm obtenidas con el tomógrafo marca Plan meca 3D con las siguientes configuraciones la tensión anódica varía entre 60 y 90 kV, o bien de 60 a 120 kV, mientras que la corriente anódica oscila entre 1 y 14 mA. La mancha focal tiene un diámetro de 0,5 mm, con un ánodo fijo. El sistema utiliza un detector de imagen de pantalla plana, y la adquisición de imágenes se realiza con una rotación de 200 a 360 grados. El tiempo de escaneo es de entre 9 y 33 segundos, y el tiempo típico para la reconstrucción de las imágenes varía entre 2 y 55 segundos; las imágenes se guardaron como archivos DICOM que se cargan en el software de romexis, del banco de tomografías de la Universidad de los Hemisferios.

Para la selección de la muestra, se establecieron criterios específicos de inclusión y exclusión con el fin de garantizar la homogeneidad y validez de los datos obtenidos. En cuanto a los criterios de inclusión, se consideraron tomografías de pacientes mayores de 18 años, pertenecientes a ambos sexos, y que presentaran un estado periodontal óptimo, sin evidencia de pérdida significativa de hueso alveolar. Por otro lado, los criterios de exclusión contemplaron la eliminación de aquellas imágenes que mostraron asimetrías marcadas, la presencia de terceros molares, antecedentes de cirugía ortognática, pérdida de hueso alveolar, así como casos con antecedentes de labio y paladar hendido. Estos criterios permitieron seleccionar una muestra adecuada para el análisis detallado de las estructuras anatómicas de interés.

Las tomografías fueron almacenadas en un disco duro de la marca Kingston con capacidad de 1 TB. Como parte del protocolo de control de calidad, se realizó inicialmente una

prueba piloto con las imágenes digitales. La calibración del investigador fue llevada a cabo por el personal del Centro Radiológico Explora, quienes instruyeron en el manejo del software Romexis y en la adecuada orientación de las imágenes CBCT, siguiendo los estándares del centro y los parámetros establecidos en la literatura especializada.

A partir de las CBCT se generaron imágenes cefálicas laterales para realizar el análisis cefalométrico utilizando el software NemoCeph dental estudio (NemoTec, Madrid-España,2021), el cual va a permitir una relación antero-posterior y vertical del maxilar y mandíbula. Se realizo el análisis de Ricketts que utiliza diferentes estructuras como el maxilar, mandíbula, dientes y tejidos blandos que permite la identificación de maloclusiones, alteraciones en la relación ósea y otras anomalías del complejo osteo-dento-facial(Gregoret, 2014).

Para analizar la clase esqueletal se utilizó la convexidad, medida que representa la distancia lineal entre el punto subespinal (A) y el plano facial (N-Pog). En individuos con un desarrollo normal, este valor es aproximadamente de 2,0 mm ± 2,0 mm a los 8 años y medio, y disminuye en promedio 0,2 mm por año hasta que se completa el crecimiento facial. Una cantidad superior al rango establecido puede indicar una protrusión maxilar, asociada típicamente con un patrón convexo característico de la maloclusión clase II. Por el contrario, un valor inferior podría reflejar una retrusión maxilar, relacionada con un patrón cóncavo común en la maloclusión clase III (Gregoret, 2014).

Gráfico 1. Análisis de Rickets

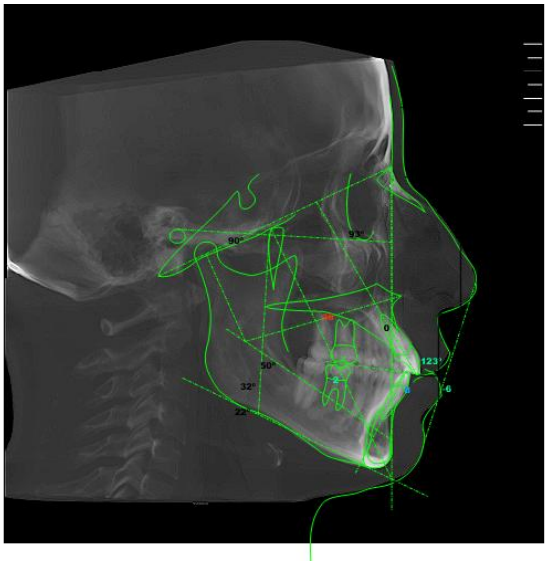

Para determinar el biotipo facial se utilizó el análisis de vert el cual nos permite realizar un análisis de variación, que, a través de un número específico, nos permite evaluar el desarrollo del tercio inferior en dirección vertical. De esta manera, podemos observar tanto el tipo de crecimiento como su calidad, así como identificar la rotación mandibular en dirección anterior o posterior, lo cual es fundamental para comprender el desarrollo facial del paciente (Gregoret, 2014).

Para realizar el análisis de Vert, nos apoyamos en cinco ángulos que nos ayudan a comprender mejor la posición de la mandíbula. Estos incluyen el eje facial, profundidad facial, ángulo del plano mandibular, la altura facial inferior y el arco mandibular (Zamora, 2010).

Eje facial: Es el ángulo de 90° formado por la intersección entre el plano Basion-Nasion y la línea Pterigoidea-Gnatión, siendo su medición de 90° ± 3°. Este ángulo permanece constante a lo largo de la edad, reflejando el crecimiento mandibular y la trayectoria de los molares, además de expresar la relación entre la altura y la profundidad facial (Zamora, 2010).

Profundidad facial: Es el ángulo de 87° (±3°) medido a los 9 años, formado por la intersección entre el plano facial (Nasion-Pogonion) y el plano de Frankfort (Orbitario-Porion). Este ángulo aumenta en 0,33 mm por año y permite determinar la posición horizontal de la mandíbula (Zamora, 2010).

Plano mandibular: Es el ángulo de 26° formado por la intersección del plano de Frankfort (Po-Or) y el plano mandibular (Menton-Gonion). Este ángulo refleja la inclinación del cuerpo mandibular en relación con el plano de Frankfort (Zamora, 2010).

Altura facial inferior: Es el ángulo de 47° (±4°), formado por la espina nasal anterior, el centro de la rama (Xi) y el pogonion. Este ángulo se mantiene constante a lo largo de la vida y describe la divergencia bucal en relación con el crecimiento. (Zamora, 2010).

Arco mandibular: Es el ángulo de 26° (±4°) formado por el eje del cuerpo mandibular y el eje condilar. Este ángulo incrementa en 5° anualmente, reflejando la inclinación del cóndilo y el desarrollo del cuerpo mandibular.

Los resultados de estas mediciones se clasifican en diferentes grupos:

- Grupo mesofacial 0
- Grupo dólicofacial -0,5 a -2
- Grupo braquifacial 0,5 a 1

De este modo, podemos observar cómo se produce la rotación de la mandíbula. Cuando el movimiento se dirige hacia arriba y hacia adelante, siguiendo el sentido de las manecillas del reloj, se asigna un signo positivo (+). Por el contrario, si la rotación ocurre hacia abajo y hacia atrás, en dirección opuesta al sentido horario, se considera con signo negativo (−). Esta

información nos ayuda a entender cómo se ajusta la mandíbula y su influencia en la estructura facial del paciente (Zamora, 2010).

El análisis del espacio retromolar mandibular: las imágenes se orientaron utilizando las siguientes estructuras anatómicas en el plano vertical crista Galli, espina nasal anterior y Opisthion y horizontal el plano oclusal mandibular que une las cúspides mesiovestibulares de los primeros molares inferiores, específicamente en sus puntos más prominentes y la punta del incisivo central derecho; conforme la metodología descrita por (Zuodong Zhao et al.,2020).

Gráfico 2. Orientación

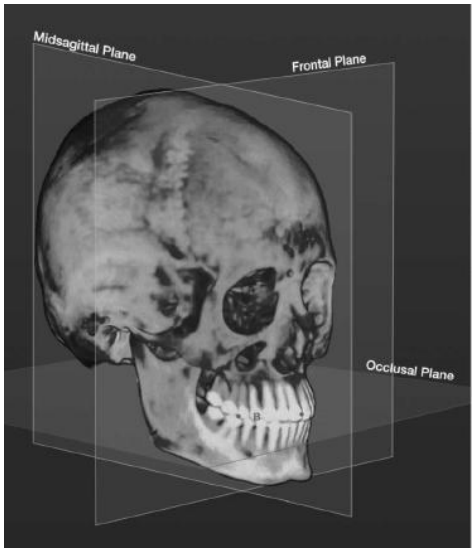

Las mediciones del espacio retromolar se realizan en secuencia y paralelo al plano oclusal realizando cuatro planos diferentes descritos a continuación:

- Plano 0 o furca pasa a través de la bifurcación de las raíces del segundo molar inferior.
- Plano 2 que se encuentra a 2 mm del plano 0
- Plano 4 que se encuentra a 4 mm del plano 0

- Plano 6 que se encuentra a 6 mm del plano 0

Gráfico 3. Planos

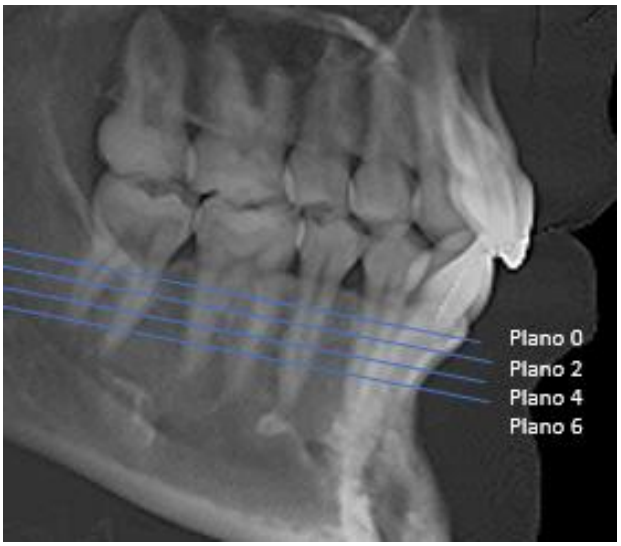

En un plano oclusal se utilizan dos líneas de referencia, la línea cuspídea que une las cúspides vestibulares del primer y segundo molar y una línea sagital trazada desde el punto de intersección de la línea cuspídea con el contorno oclusal de los primeros molares inferiores siendo paralela al plano medio sagital, estas líneas se ban a proyectar a los planos 0, 2, 4, 6 para realizar las mediciones lineales, para calcular la distancia más corta en el punto más lingual de la raíz distal del segundo molar inferior y la corteza lingual del cuerpo mandibular en la línea sagital y oclusal entre los puntos 0, 2 ,4 y 6(Zhao et al.,2020).

Gráfico 4. Líneas de referencia

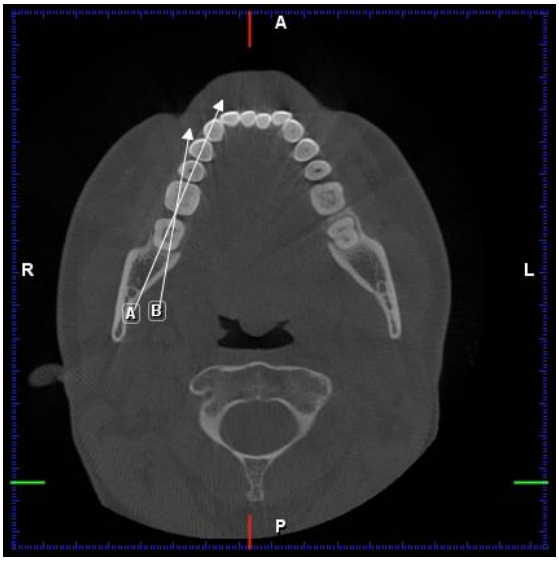

La línea cuspídea une las cúspides vestibulares de los primeros y segundos molares mandibulares. (b) la línea sagital es paralela al plano de referencia medio sagital. a) Indica el ángulo entre las líneas cuspídea y sagital.

Gráfico 5. Medición del espacio retromolar

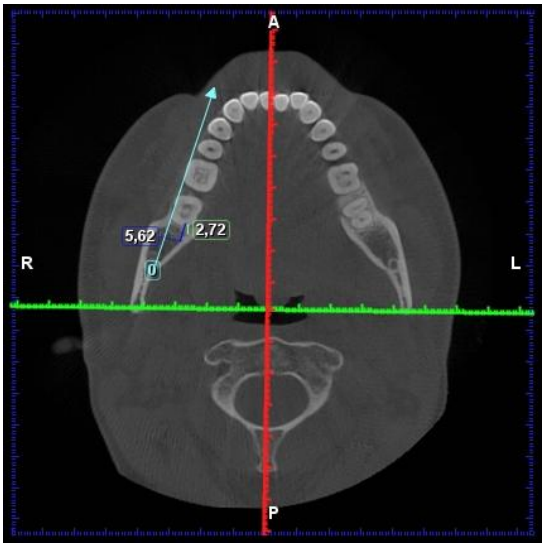

Las distancias entre el punto más lingual de la raíz distal del segundo molar y la corteza interna y externa del cuerpo mandibular se miden con dos líneas de referencia en cada plano.

Resultados

Se conto con información de 120 pacientes en cuanto a: Clase Esqueletal (I, II y III), Biotipo (Braquifacial, Dolicofacial, Mesofacial), Sexo (Hombre, Mujer), Edad; y, mediciones de línea Cuspídea y Línea Plano Sagital a 0, 2, 4 y 6.

Con esta información se realizó un contraste de las mediciones de plano según las características cualitativas registradas.

Para el tratamiento de datos se utilizó el software libre R v.4.5.1 disponible a la fecha. Y se trabaja en: Distribución de frecuencias, pruebas tipo chi-cuadrado para búsqueda de asociación entre variables cualitativas. Para las variables cuantitativas se trabaja en análisis de correlación de Pearson e intervalos de confianza para el promedio; estos estimadores se desagrega por las variables cualitativas.

Se observó que los pacientes incluidos en este estudio la edad oscila entre los 18 y los 60 años, con una media de 29.8 años y una desviación estándar de 9.8 años. Se observa según el histograma mostrado a continuación que la concentración de pacientes está más entre 18 y 39 años aproximadamente; por otro lado, los valores de la mediana y la media no difieren sustancialmente, más si se percibe cierta asimetría en la distribución de la edad.

Gráfico 6. Distribución de pacientes según edad

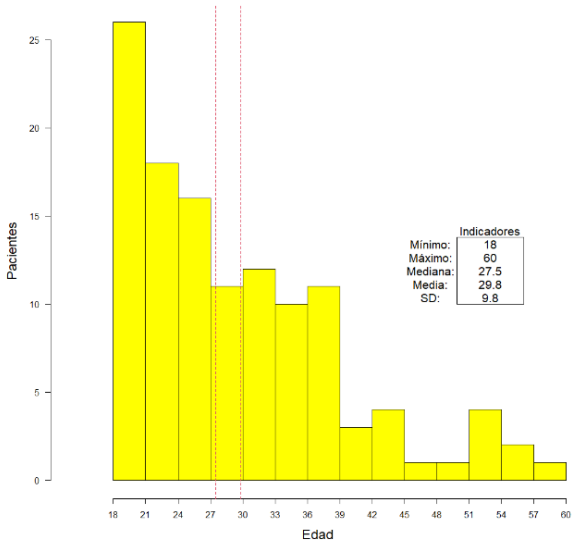

análogamente a la bibliografía revisada, se considera el valor de la media y la mediana como posibles puntos de corte para generar 2 grupos de edad. Así se considera el grupo de edad de hasta 28 años y aquellos mayores de 28 años.

La distribución de frecuencias de pacientes según las variables cualitativas se muestra en la siguiente figura y tabla:

Figura 7. Distribución de pacientes según características

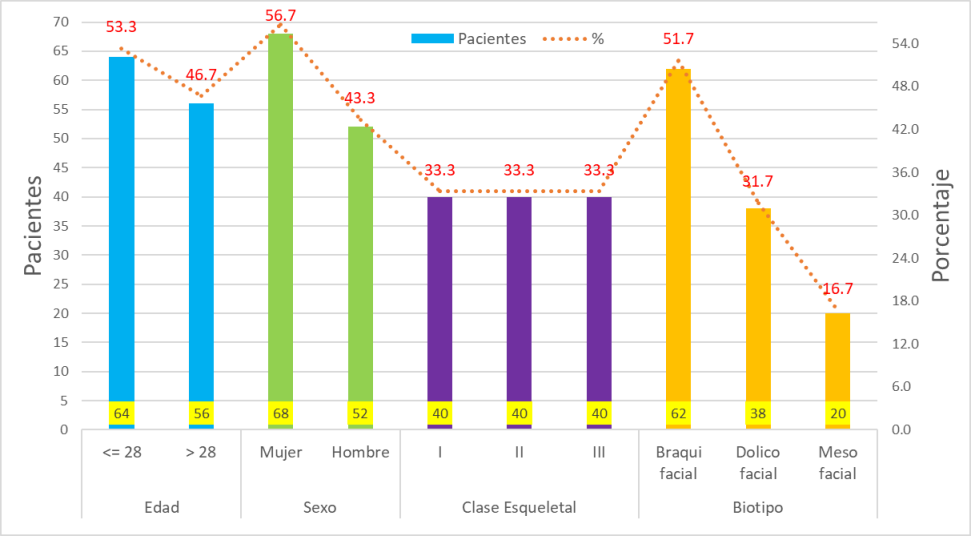

Tabla 1. Distribución de pacientes según características

Característica	Grupo	Pacientes	%
Edad	<= 28	64	53.3
	> 28	56	46.7
Sexo	Mujer	68	56.7
	Hombre	52	43.3
Clase Esqueletal	I	40	33.3
	II	40	33.3
	III	40	33.3
Biotipo	Braquifacial	62	51.7
	Dolicofacial	38	31.7
	Mesofacial	20	16.7

Se percibió que en la muestra existe cierto desequilibrio entre la cantidad de personas mayores de 28 (46.7%) años y la de 28 años o menos; cierto predominio de mujeres con 56.7% respecto de los hombres. La clase esqueletal está equidistribuido según sus 3 niveles, mientras que en él biotipo predominan los Branquifacial con 51.7% de pacientes seguido del Dolicofacial con 31.7% y muy por debajo los Mesofacial con 16.7%.

Para evaluar la asociación entre estas características se muestra en la siguiente tabla, los p. valores del contraste tipo chi-cuadrado; notándose que Sexo y Clase Esqueletal; y, Clase Esqueletal y Biotipo muestran asociación.

Tabla 2. P valores de pruebas tipo chi-cuadrado

Variable	Variable	p.valor
Edad	Sexo	0.931
	Clase Esqueletal	0.585
	Biotipo	0.415
Sexo	Clase Esqueletal	0.000
	Biotipo	0.432
Clase Esqueletal	Biotipo	0.003

Se presenta a continuación una revisión de la asociación entre la clase esqueletal y el biotipo. Se destaca que están asociados (p = 0.003); Sin embargo, la edad no sería un factor que genera la asociación; y, en las mujeres también se observa esta asociación (p = 0.006).

Tabla 3. Asociación entre Clase Esqueletal y Biotipo

	CLASE ESQUELETAL	BIOTIPO				
		Braquifacial	Dolicofacial	Mesofacial	**Total**	p.valor
Total	I	23	6	11	**40**	0.003
	II	16	21	3	**40**	
	III	23	11	6	**40**	
	Total	**62**	**38**	**20**	**120**	
<= 28	I	12	4	8	**24**	0.118
	II	8	10	2	**20**	
	III	10	7	3	**20**	
	Total	**30**	**21**	**13**	**64**	
> 28	I	11	2	3	**16**	0.0495
	II	8	11	1	**20**	
	III	13	4	3	**20**	
	Total	**32**	**17**	**7**	**56**	
Mujer	I	18	4	7	**29**	0.006
	II	12	15	1	**28**	
	III	8	2	1	**11**	
	Total	**38**	**21**	**9**	**68**	
Hombre	I	5	2	4	**11**	0.408
	II	4	6	2	**12**	
	III	15	9	5	**29**	
	Total	**24**	**17**	**11**	**52**	

Las siguientes tablas muestran los estadísticos descriptivos básicos de las mediciones realizadas en línea cuspídea y en línea sagital. En general se puede notar que los valores en línea cuspídea son mayores que los valores en línea sagital; de hecho, a nivel promedio de los valores de los distintos planos en línea cuspídea van en el orden del 2.1 en el plano 6 a 5.3 en el plano 0; mientras que en línea sagital los valores promedio van de 1.1 en plano 6 y 3.1 en plano cero.

Se puede percibir además que la variabilidad (CV: coeficiente de variación) se incrementa a medida que se cambia de plano 0 a plano 6, esta variación es más fuerte en la línea sagital.

Tabla 4. Descriptivo de mediciones Línea Cuspídea

LINEA CUSPIDEA	Muestras	Mínimo	Máximo	Moda	Mediana	Promedio	D.E.	C.V.	Li	Ls
Plano 0	120	0.0	9.9	4.9	5.3	5.3	1.9	35.1	5.0	5.7
Plano 2	120	0.0	7.4	3.5	4.2	4.1	1.6	40.3	3.8	4.4
Plano 4	120	0.0	6.9	3.7	3.2	3.0	1.5	51.3	2.7	3.3
Plano 6	120	0.0	5.8	1.8	2.4	2.1	1.4	68.2	1.8	2.3

Tabla 5. Descriptivo de mediciones Línea Sagital

LINEA SAGITAL	Muestras	Mínimo	Máximo	Moda	Mediana	Promedio	D.E.	C.V.	Li	Ls
Plano 0	120	0	7.6	3.1	3.1	3.1	1.5	48.1	2.8	3.3
Plano 2	120	0	5.5	2.5	2.6	2.4	1.4	58.2	2.1	2.6
Plano 4	120	0	4.4	1.9	2.0	1.7	1.3	75.6	1.4	1.9
Plano 6	120	0	4.2	0.2	1.5	1.1	1.1	99.0	0.9	1.3

La siguiente figura muestra los valores promedio para las mediciones en los distintos planos y además el intervalo de confianza al 95%. Se puede observar una clara tendencia decreciente de estos valores promedio y además los intervalos de confianza muestran que existe diferencia significativa en las mediciones según el plano.

En la misma gráfica se puede observar el valor p correspondiente a la prueba de Friedman; técnica estadística que permite contrastar los cambios en los distintos planos en virtud

de que se tratan de muestras emparejadas. Así la prueba de Friedman corrobora la conclusión dada por los intervalos de confianza en el sentido de que a medida que se cambia el plano las mediciones son estadísticamente distintas (menores); y, gracias a la gráfica de los intervalos de confianza se puede decir que de plano 0 al plano 6 la tendencia es decreciente en la medición.

Un detalle adicional permite observar que la línea sagital siempre son valores menores a sus análogos a la línea cuspídea

Gráfico 8. Mediciones promedio e I.C. 95% según línea y plano

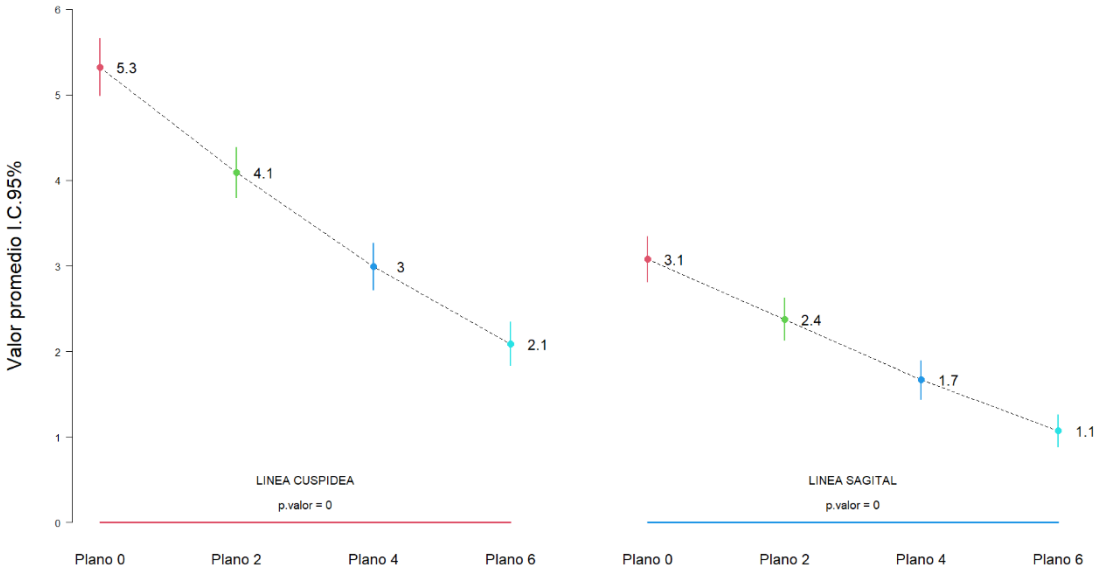

Por otro lado, evaluando las correlaciones de las mediciones en cada plano, de cada línea, se puede observar altas correlaciones todas ellas significativas (es decir distintas de cero), este resultado se puede observar en las siguientes figuras. Se puede interpretar entonces que en general si un paciente presenta un valor alto en el plano cero, mostrará un valor alto en el plano 2, 4 y 6. Recíprocamente si un paciente muestra un valor bajo en el plano cero mostrará valores bajos en los otros planos.

Gráfico 9. Correlación entre medidas CUSPIDEA

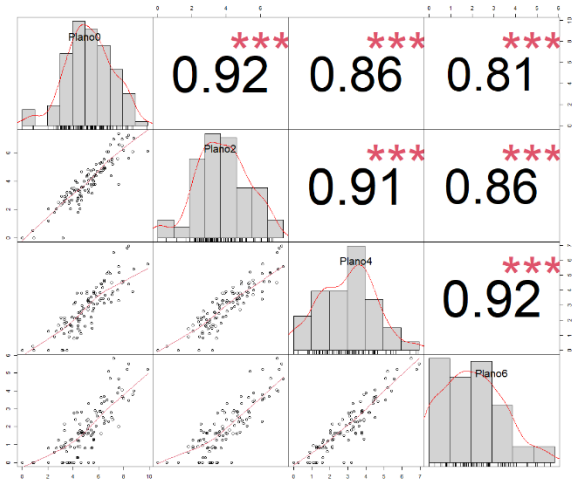

Gráfico 10. Correlación entre medidas SAGITAL

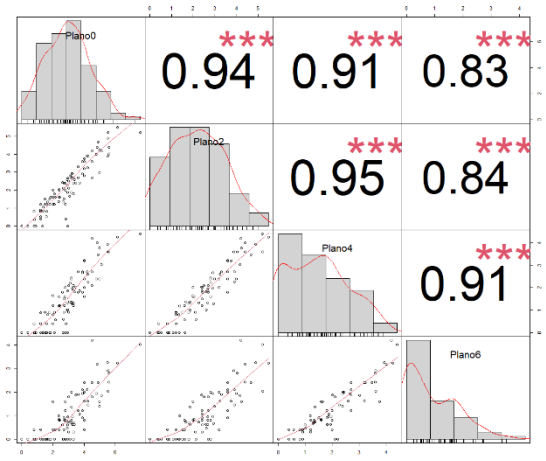

Para contrastar mediciones de planos en los distintos grupos de interés (variables cualitativas), se contrasta mediante pruebas de la mediana o Kruskal Wallis según corresponda. Se muestra a continuación los valores promedio y los correspondientes p. valores que muestran la existencia (o no) de diferencia significativa:

Tabla 6. P. valores de contraste de mediciones según grupos

Línea	Variable	Plano 0	Plano 2	Plano 4	Plano 6
LINEA CUSPIDEA	Edad (>28 vs 28 o menos)	0.068	0.145	0.884	1.000
	Sexo (Hombres vs Mujeres)	0.003	0.001	0.000	0.000
	Clase Esqueletal (i vs II vs III)	0.000	0.000	0.000	0.000
	Biotipo	0.003	0.001	0.000	0.001
LINEA SAGITAL	Edad	0.466	0.734	1.000	0.437
	Sexo	0.001	0.004	0.003	0.003
	Clase Esqueletal	0.000	0.000	0.000	0.000
	Biotipo	0.000	0.002	0.002	0.001

Se resaltan en la tabla anterior los p valores menores al 5% que dan entender de que existiría diferencia significativa en las mediciones según los grupos de cada variable. Cabe notar

que para las variables edad y sexo al tratarse de variables que contienen 2 categorías se utiliza la prueba de la mediana; mientras que con las variables clase esqueletal y biotipo se utiliza la prueba de Kruskal Wallis pues estas variables contienen 3 categorías. Así se puede concluir:

- Al contrastar mediciones entre personas de más de 28 años y personas de hasta 28 años, se observa que en las dos líneas no existirían diferencias significativas en las mediciones de ninguno de los planos.
- Al contrastar entre hombres y mujeres se observa que en las dos líneas en todos los planos existe diferencia significativa de las mediciones.
- Para el caso de la clase esqueletal tanto en cuspídea y sagital se observa diferencia significativa en todos los planos es decir los valores son diferentes en cada una de las clases.
- Para el biotipo por el contrario en ninguna o de los planos se observa diferencia significativa en las 2 líneas.

Las siguientes figuras muestran los valores promedio de las mediciones con sus correspondientes intervalos de confianza al 95% para cada línea y plano.

Gráfico 11. Mediciones promedio e I.C. 95% según plano (LINEA CUSPIDEA)

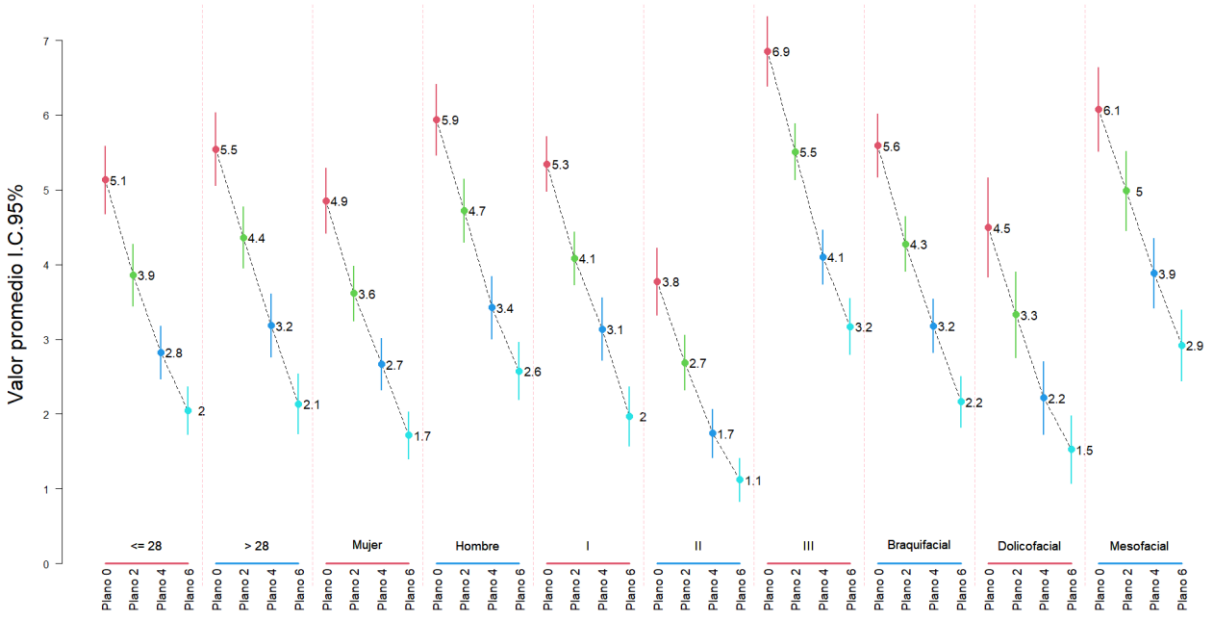

Gráfico 12. Mediciones promedio e I.C. 95% según plano (LINEA SAGITAL)

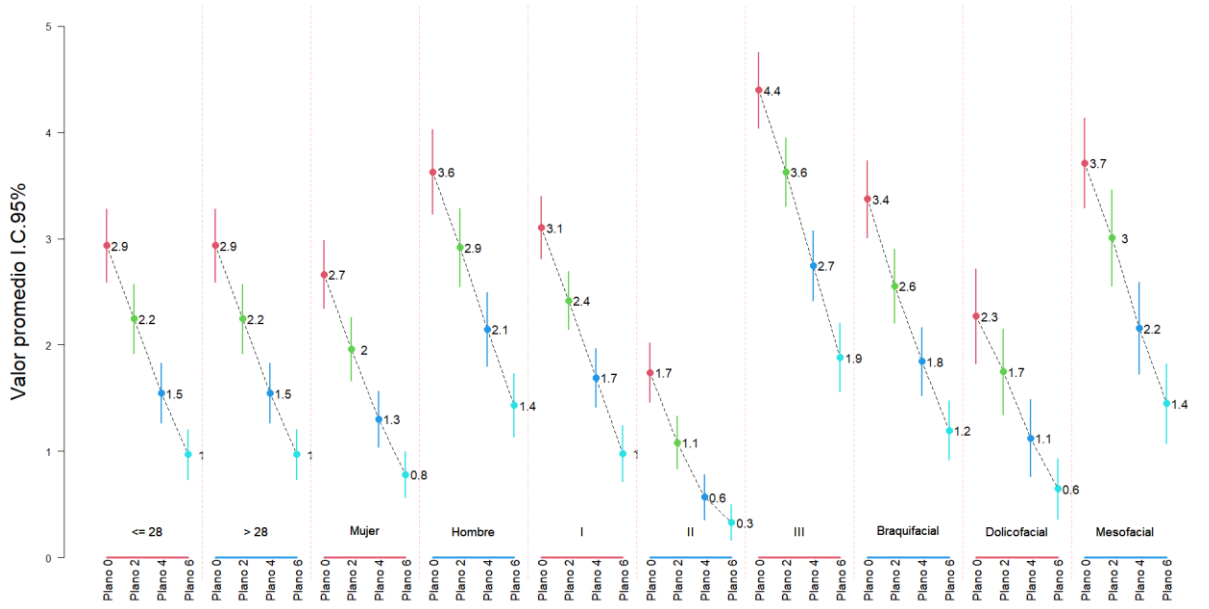

Capítulo 3. Discusión

El desplazamiento dental durante el tratamiento ortodóntico se puede clasificar en dos tipos según el nivel en el que ocurre: a nivel de la corona y a nivel de la raíz. En el movimiento coronario, la estructura anatómica principal involucrada es la rama mandibular. Por otro lado, cuando el desplazamiento ocurre a nivel de la raíz, el límite del movimiento está determinado por la cortical interna del hueso alveolar. Cuando la raíz entra en contacto con esta cortical interna, el movimiento dental se ralentiza y aumenta significativamente el riesgo de reabsorción radicular. Por esta razón, es esencial identificar y comprender el espacio retromolar antes de iniciar las mecánicas de distalización, para prevenir posibles efectos adversos en los tejidos periodontales y en las piezas dentales (Kim, el alt., 2021).

Anteriormente, la distalización de los molares mandibulares se percibía como un objetivo terapéutico más complejo en comparación con la distalización de los molares superiores. Sin embargo, este enfoque ofrece múltiples ventajas, como la eliminación de apiñamientos leves a moderados, la corrección de la relación molar, la mejora de la mordida cruzada anterior y la mejora de un perfil facial cóncavo, lo que lo convierte en una opción altamente beneficiosa para la práctica clínica (Zhao, et alt., 2020).

Un estudio realizado (Fan, et al., 2022). Evidencian que el espacio retromolar mandibular varía significativamente según la clase esqueletal. Los pacientes con Clase III presentaron mayor disponibilidad ósea posterior, lo que facilita la distalización molar sin riesgo de contacto con la cortical lingual. En contraste, los sujetos Clase II mostraron menor espacio y mayor incidencia de contacto radicular con la cortical, lo que podría aumentar el riesgo de complicaciones.

En otro estudio evidencian que las limitaciones anatómicas para la distalización molar varían significativamente entre los maxilares de pacientes con diferentes clases esqueléticas. En particular, la menor distancia disponible fue en Clase II lo que sugiere sugiere una restricción clínica importante, y en clase III el espesor óseo cortical fue marcadamente mayor, lo cual podría favorecer una mayor estabilidad mecánica para la distalización (Zhi Hiu, et al., 2022).

Según (Gao, et al., 2022). Confirman que el espacio retromolar en pacientes con Clase III esqueletal presentan una mayor disponibilidad ósea posterior, lo que representa una ventaja significativa para procedimientos ortodóncicos que requieren distalización molar, en comparación con los Clase II, quienes mostraron limitaciones anatómicas más evidentes, aumentando potencialmente el riesgo de contacto radicular con la cortical lingual. Estos resultados refuerzan la importancia de considerar simultáneamente la morfología esquelética, y respaldan el uso de CBCT como una herramienta diagnóstica esencial para evaluar el espacio disponible de manera precisa y tridimensional.

El análisis estadístico obtenido en la presente investigación subraya la relevancia del espacio retromolar como un indicador clave en la evaluación y diagnóstico de la clase esquelética. La mayor longitud retromolar se observó en pacientes Clase III, con un promedio de 6,9 mm en la línea posterior de oclusión, seguido de clase I 5,3 mm y clase II 3,8 mm respectivamente. Esta diferencia puede explicarse porque un incremento en la longitud mandibular son características de la Clase III, lo que resulta en un espacio retromolar más amplio. Adicionalmente, la inclinación lingual más marcada en los molares de estos pacientes indica que las raíces de los segundos molares mandibulares están posicionadas más alejadas de la corteza interna mandibular, lo cual puede influir en las consideraciones clínicas para tratamientos ortodónticos o quirúrgicos (Fan, et alt., 2022).

En relación con los biotipos faciales, (Zuodong Zhao et al.,2020). Realizaron un estudio para evaluar el espacio retromolar. Los hallazgos mostraron que los sujetos con biotipo dólicofacial tendían a presentar un espacio retromolar mandibular posterior más reducido, mientras que los individuos con biotipo braquifacial mostraban una mayor amplitud en dicha región.

Los hallazgos en otro estudio aportan evidencia valiosa sobre la influencia que ejercen los biotipos y las características radiculares en el límite anatómico posterior mandibular, parámetro clave en la planificación del anclaje ortodóncico y movimientos dentales posteriores. Se observó una correlación significativa entre un ángulo del plano mandibular reducido y un límite anatómico posterior mandibular más amplio, lo que sugiere que pacientes con un biotipo braquifacial presentan una mayor disponibilidad ósea en la región posterior lingual mandibular (Iguchi, et alt., 2022).

Sin embargo, en nuestro estudio no se encontraron diferencias estadísticamente significativas entre los grupos mesofacial, dólicofacial y braquifacial. Es importante destacar que la predominancia del biotipo braquifacial en la muestra pudo haber influido en la ausencia de diferencias significativas. Por ello, se sugiere realizar futuras investigaciones con muestras más equilibradas y homogéneas, con el objetivo de validar y profundizar en estos resultados (Zhao, et alt., 2020).

La comparación entre las mediciones realizadas a lo largo de la línea cúspidea y la línea sagital reveló diferencias relevantes en la evaluación del límite anatómico posterior. En general, las distancias obtenidas en la línea cúspide tendieron a ser mayores, especialmente en niveles más cercanos a la corona, lo que puede atribuirse a una menor inclinación radicular y una mayor disponibilidad ósea en esa trayectoria. En contraste, las mediciones en la línea sagital, al seguir

un eje más centrado respecto a la raíz distal del segundo molar, presentaron valores menores hacia la zona apical, reflejando una aproximación a la cortical lingual (Rajamanickam et al.,2023).

Los análisis de las mediciones realizadas en las líneas cuspídea y sagital mostraron tendencias decrecientes significativas conforme se avanza de plano 0 a plano 6, reflejando una variabilidad espacial que es importante considerar en la evaluación clínica y en la aplicación de técnicas de distalización. La mayor variabilidad observada en la línea sagital y el hecho de que sus valores promedio son sistemáticamente menores que los de la línea cuspídea podrían estar relacionados con diferencias anatómicas y funcionales entre ambas regiones, lo que sugiere que la elección del plano de medición es crucial para una evaluación precisa. Estos resultados coinciden con los reportados por (Kim et al.,2021), quienes encontraron que el espacio retromolar es menor en la zona de la raíz en comparación con la corona. Esta disminución se atribuye a las características anatómicas propias de la morfología mandibular.

Conclusiones

El presente estudio permitió evaluar de manera precisa la disponibilidad ósea en la región posterior mandibular utilizando tomografía computarizada de haz cónico (CBCT), lo cual resulta fundamental para optimizar la planificación ortodóntica en la distalización de molares. En primer lugar, se logró un análisis detallado de las características morfológicas de la región posterior mandibular, confirmando que la CBCT es una herramienta eficaz para visualizar y medir con exactitud los espacios y estructuras óseas relevantes para el tratamiento ortodóntico.

Los resultados obtenidos en las mediciones de las líneas cuspídea y sagital revelaron una disminución significativa del espacio retromolar de plano 0 a plano 6, con una mayor variabilidad y valores menores en la línea sagital. Estas diferencias reflejan características anatómicas específicas y resaltan la importancia de seleccionar el plano adecuado para una evaluación precisa.

Es fundamental distinguir entre los desplazamientos dentales a nivel coronario y radicular durante la distalización ortodóncica, dado que el cuerpo la rama mandibular y la cortical interna del hueso alveolar constituyen límites anatómicos esenciales que regulan el movimiento dental. El respeto a estas estructuras es crucial para minimizar el riesgo de reabsorción radicular y prevenir posibles complicaciones periodontales y dentales.

La longitud retromolar se constituye como un indicador clave en la evaluación y diagnóstico de la clase esquelética, evidenciando diferencias significativas entre los distintos grupos. La mayor longitud retromolar observada en pacientes con clase III, con un promedio de 6,9 mm en la línea posterior de oclusión, contrasta notablemente con los valores registrados en clase I 5,3 y clase II 3,8 mm.

Dentro del biotipo analizado, no se evidencian diferencias significativas en las mediciones realizadas, lo que sugiere una estabilidad morfológica relativa en los parámetros evaluados. Este resultado indica que, en determinados biotipos faciales, ciertas variables anatómicas pueden mantenerse constantes independientemente del método o plano de medición utilizado.

Referencias

Cajahuanca Igreda, H., Llaguno , J., & Medina, P. (2021). *Importance of cone beam computed tomography in the recognition of the trajectory and anatomical variants of the mandibular canal. A review of the literature.* Rev Cient Odontol (Lima), 10. http://pmc.ncbi.nlm.gov/articles/PMC10919828/.

Fan, Z., Zhang, Q., Jiang, Y., Qin, Q., & Huang, S. (2022). *Mandibular retromolar space in adults with different sagittal skeletal patterns.* Angle Orthod, 7. doi: 10.2319/112021-854.1.

Gao , Q., Zhou , X., Zhao, Z., Chen, B., Huang, M., & Lin, H. (2024*). Comparison of the mandibular retromolar space in adults with different sagittal skeletal types and eruption patterns of the mandibular third-molar: a cone-beam computed tomography study*. *BMC* Oral Health, 8. https://pubmed.ncbi.nlm.nih.gov/39300426/.

Gregoret, J., Tuber E., Escobar H., (2014). *Ortodoncia y cirugía Ortognática diagnóstico y planificación* (2 edición). Amolca. Buenos Aires.

Iguchi , K., Kim , Y.-I., Adel , M., & Nadim , M. (2022). *Association of Mandibular Posterior Anatomic Limit with Skeletal Patterns and Root Morphology Using Three-Dimensional Cone Beam Computed Tomography Comprehensive Analysis*. Diagnostics, 12. https://doi.org/10.3390/diagnostics12123019.

Inchingolo , A., Patano , A., Malcangi , G., & Azzollini, D. (2023). *Mandibular Molar Distalization in Class III Malocclusion: A Systematic Review*. Applied Sciences, 12. https://doi.org/10.3390/app13169337.

Kim , S., Choi, T.-H., Baik, H.-S., Young-Chel, P., & Lee, K. (2014). *Límite anatómico posterior mandibular para la distalización molar*. Am J Orthod Dentofacial Orthop, 8. doi: 10.1016/j.ajodo.2014.04.021.

Kim, S.-H., Cha, K.-S., Lee, J.-W., & Lee, S.-M. (2021). *Mandibular skeletal posterior anatomic limit for molar distalization in patients with Class III malocclusion with different vertical facial patterns*. Korean J Orthod, 10. https://doi.org/10.4041/kjod.2021.51.4.250.

kim, Hium, Chang , N., Seo, H., & Chae, J.-M. (2022). *Evaluación mediante tomografía computarizada de haz cónico del espacio posterior disponible en ambos arcos en relación con varios patrones esqueléticos*. Am J Orthod Dentofacial Orthop, 9. http://10.1016/j.ajodo.2021.01.031.

Liu, K., Chu, G., Zhang, C., & Yang, Y. (2024). *Boundary of mandibular molar distalization in orthodontic treatment: A systematic review and meta-analysis*. Orthodontics & Craniofacial Research , 13. https://doi.org/10.1111/ocr.12778.

Liu, L., Yang, T., & Cheng, J. (2021). *Límites Anatómicos del desplazamiento distal de los molares maxilares oseos en pacientes con mal oclusión esquelética clase II*. scielo, 8. http://chinese.PMID:34693436.

Mandakovic, D., & Rodríguez, M. (2018). *Distalización de molares maxilares utilizando dispositivos de anclaje esqueletal directo en pacientes con maloclusiones Clase II. Revisión bibliográfica*. Scielo, 8. https://www.scielo.sa.cr/scielo.php?script=sci_arttext&pid=S1659-0775.

Özden , S., Uslu, F., & Dedeoğlu, N. (23). *Evaluation of bone area in the posterior region for mandibular molar distalization in class I and class III patients*. Clin Oral Investig, 10. doi: 10.1007/s00784-023-04965-9.

Proffit, W. R., Fields, H. W., & Sarver, D. M. (2019). *Ortodoncia contemporánea* (6 edición). Elsevier. España.

Rajamanickam , P., & Sundari , S. (2023). *Mandibular Posterior Anatomic Limit for Distalization in Patients With Various Patterns of Third Molar Impactions: A Three-Dimensional Cone Beam CT (CBCT) Study*. Cureus, 9. doi: 10.7759/cureus.50165.

Sanches , T., & Yanez, E. (2015). *Asociación entre el biotipo facial y la sobremordida: Estudio piloto.* Rev. Estomatol. Herediana, 10 http://www.scielo.org.pe/scielo.php?pid=S1019-43552015000100002&script=sci_abstract.

Sivam, S., & Chen, F. (23 de junio de 2023). *Anatomía, relaciones de contacto oclusal y movimientos mandibulares*. Obtenido de StatPearls: https://www.ncbi.nlm.nih.gov/books/NBK570625/.

Ugalde Morales, F. (29 de junio de 2007). *Clasificación de la maloclusión en los planos anteroposterior, vertical y transversal.* Obtenido de medigraphic: https://www.medigraphic.com/pdfs/adm/od-2007/od073d.pdf.

Vellini F., (2004*). Ortodoncia Diagnostico y Planificación Clínica*. (2 edición). Artes Medicas Ltda. Sao Paulo

Yang, K.-S., Choi, Y., Lee, D.-Y., & Kim, Y.-J. (2018). *Bone availability for mandibular molar distalization in adults with mandibular*. Angle Orthod, 8. https://pubmed.ncbi.nlm.nih.gov/28949768/.

Zamora F., (2010). *Compendio de Cefalometría*. (2 edición). Amolca. Medellin

Zere, E., Chaudhari, P., Sharan, J., Dhingra , K., & Tiwari, N. (2018). *Developing Class III malocclusions: challenges and solutions.* Clin Cosmet Investig Dent, 9. doi: 10.2147/CCIDE.S134303.

Zhao, Z., Wang, Q., Yi, P., Huang, F., & Zhou, X. (2020). *Quantitative evaluation of retromolar space in adults with different vertical facial types*. Angle Orthod, 9. doi: 10.2319/121219-787.1.

Zhi Hui, V., Xie, Y., Zhang, K., Chen, H., Han, W., & Tian, Y. (2022). *Anatomical limitations and factors influencing molar distalization*. Angle Orthod, 8. https://pubmed.ncbi.nlm.nih.gov/35604682/

Anexos

Anexo 1 Certificado de calibración usando el software 3D Planmeca Romexis Viewer.

PLORA
DIAGNÓSTICO E IMAGEN MAXILOFACIAL

CERTIFICADO

Nombre del participante: Joffre Dario Pasmay Narvaez

C.I.: 0604360958
Tema de titulación: "Evaluación de la disponibilidad ósea posterior mandibular en la planificación de la distalización de molars mediante tomografás computarizadas de haz cónico"

Descripción:
El presente certificado avala que la estudiante ha culminado satisfactoriamente el proceso de calibración en el manejo e interpretación de imágenes CBCT utilizando el software Romexis, bajo la supervisión del MSc. Esteban Espinoza, Radiólogo.

Dicho proceso de calibración garantiza la competencia técnica necesaria para realizar mediciones confiables en imágenes CBCT, lo cual sustenta la validez metodológica del presente estudio.

Fecha de emisión: 26 de julio del 2025

Esteban Eduardo Espinoza Criollo
Time Stamping Security Data

Dr. Esteban Espinoza
MSc. Radiólogo