



**Facultad de ciencias de la salud**

**Tema de investigación:**

Diagnóstico, aspectos clínicos, radiográficos y protocolo de tratamiento de mesiodens,  
revisión bibliográfica

**Trabajo de titulación para la obtención del título de odontólogo**

**Presentada por:**

Tiffany Salomé Vega Muquis

**TUTORES:**

Dra. Jenny Edith Collantes Acuña

Dra. María Cristina Rockenbach Binz Ordoñez

**Quito, enero del 2023**

## RESUMEN

**Introducción:** Los mesiodens son los dientes supernumerarios más comunes en la dentición permanente que pueden ser rudimentarios o suplementarios según su morfología, se encuentran en la línea media maxilar, entre los incisivos centrales superiores, generalmente palatinizados. Su diagnóstico y tratamiento es satisfactorio al ser realizado de forma temprana para asegurar la erupción satisfactoria, y vitalidad de los dientes adyacentes y evitar el desarrollo de nueva patología asociadas. **Objetivo:** Proponer un protocolo de atención clínica como síntesis de la revisión bibliográfica del 2015 al 2022 de información en forma semiológica para el correcto diagnóstico y manejo de dientes supernumerarios tipo mesiodens. **Materiales y métodos:** Se realizó una exploración de artículos científicos de forma sistemática consultando la base de datos PubMed, Medline, Elsevier, Google scholar y National Center for Biotechnology Information (NCBI) con información desde el 2015 al 2022 en el idioma inglés preferentemente. Se ordenaron datos en Microsoft Excel referentes al autor, año de publicación y subtemas del artículo en orden semiológico. **Resultados:** Información ordenada de forma semiológica en etiología, aspectos radiográficos y manifestaciones clínica para la conformación de un protocolo de tratamiento propuesto como resultado de revisión de cincuenta y tres artículos compatibles con los criterios de inclusión y exclusión. **Discusión:** No existe un promedio de la edad más efectiva para la intervención quirúrgica. La intervención inmediata daña los dientes adyacentes y la tardía puede provocar la pérdida de la fuerza de erupción de los dientes adyacentes y pérdida de la curvatura del arco anterior. **Conclusión:** El correcto diagnósticos y protocolo de tratamiento conservador dependerán del conocimiento etiológico basado en el análisis integral del paciente clínicamente y radiográficamente. Todos los autores coinciden que el mejor tratamiento es aquel que tendrá el menor número de complicaciones posquirúrgicas. Es necesario realizar más estudios e investigaciones sobre el tema, para aumentar la evidencia que sustenten los puntos de vista clínicos.

**Palabras claves:** Diente, supernumerarios, etiología, diagnóstico, complicaciones, patología.

## **DECLARACIÓN DE ACEPTACIÓN DE NORMA ÉTICA Y DERECHOS**

El presente documento se ciñe a las normas éticas y reglamentarias de la Universidad Hemisferios. Así, declaro que lo contenido en este ha sido redactado con entera sujeción al respeto de los derechos de autor, citando adecuadamente las fuentes. Por tal motivo, autorizo a la Biblioteca a que haga pública su disponibilidad para lectura dentro de la institución, a la vez que autorizo el uso comercial de mi obra a la Universidad Hemisferios, siempre y cuando se me reconozca el cuarenta por ciento (40%) de los beneficios económicos resultantes de esta explotación.

Además, me comprometo a hacer constar, por todos los medios de publicación, difusión y distribución, que mi obra fue producida en el ámbito académico de la Universidad Hemisferios.

De comprobarse que no cumplí con las estipulaciones éticas, incurriendo en caso de plagio, me someto a las determinaciones que la propia Universidad plantee.

Tiffany Salomé Vega Muquis

1750365254

**C.I**

# ÍNDICE

1. RESUMEN .....	1
2. ABSTRACT .....	2
3. INTRODUCCIÓN.....	3
4. METODOLOGÍA.....	4
5. RESULTADOS .....	9
6. DISCUSIÓN.....	10
7. CONCLUSIÓN .....	12
8. BIBLIOGRAFÍA.....	13

## ÍNDICE DE TABLAS Y DIAGRAMAS

Tabla 1.....	5
Diagrama 1.....	10

# **DIAGNÓSTICO, ASPECTOS CLÍNICOS, RADIOGRÁFICOS Y PROTOCOLO DE TRATAMIENTO DE MESIODENS, REVISIÓN BIBLIOGRÁFICA**

**Nombres y apellidos:** Tifanny Salomé Vega Muquis, Dra. Jenny Edith Collantes Acuña,  
Dra. María Cristina Rockenbach Binz Ordoñez  
Universidad Hemisferios  
**Correo electrónico:** salovegam@gmail.com

## **RESUMEN**

**Introducción:** Los mesiodens son los dientes supernumerarios más comunes en la dentición permanente que pueden ser rudimentarios o suplementarios según su morfología, se encuentran en la línea media maxilar, entre los incisivos centrales superiores, generalmente palatinizados. Su diagnóstico y tratamiento es satisfactorio al ser realizado de forma temprana para asegurar la erupción satisfactoria, y vitalidad de los dientes adyacentes y evitar el desarrollo de nueva patología asociadas. **Objetivo:** Proponer un protocolo de atención clínica como síntesis de la revisión bibliográfica del 2015 al 2022 de información en forma semiológica para el correcto diagnóstico y manejo de dientes supernumerarios tipo mesiodens. **Materiales y métodos:** Se realizó una exploración de artículos científicos de forma sistemática consultando la base de datos PubMed, Medline, Elsevier, Google scholar y National Center for Biotechnology Information (NCBI) con información desde el 2015 al 2022 en el idioma inglés preferentemente. Se ordenaron datos en Microsoft Excel referentes al autor, año de publicación y subtemas del artículo en orden semiológico. **Resultados:** Información ordenada de forma semiológica en etiología, aspectos radiográficos y manifestaciones clínica para la conformación de un protocolo de tratamiento propuesto como resultado de revisión de cincuenta y tres artículos compatibles con los criterios de inclusión y exclusión. **Discusión:** No existe un promedio de la edad más efectiva para la intervención quirúrgica. La intervención inmediata daña

los dientes adyacentes y la tardía puede provocar la pérdida de la fuerza de erupción de los dientes adyacentes y pérdida de la curvatura del arco anterior. **Conclusión:** La etiología de los dientes supernumerarios mesiodens es variada, dentro de una interacción de factores genéticos y ambientales. El correcto diagnóstico y protocolo de tratamiento conservador dependerán del conocimiento etiológico basado en el análisis integral del paciente clínicamente y radiográficamente. Todos los autores coinciden que el mejor tratamiento es aquel que tendrá el menor número de complicaciones posquirúrgicas. Es necesario realizar más estudios e investigaciones sobre el tema, para aumentar la evidencia que sustenten los puntos de vista clínicos.

**Palabras claves:** Diente, supernumerarios, etiología, diagnóstico, complicaciones, patología.

## ABSTRACT

**Introduction:** The mesiodens are the most common supernumerary teeth in the permanent dentition that can be rudimentary or supplementary depending on their morphology, they are found in the maxillary midline, between the upper central incisors, generally palatinized. Its diagnosis and treatment are satisfactory as it is carried out early to ensure satisfactory eruption and vitality of the additive teeth and to avoid the development of new associated pathology. **Objective:** To propose a clinical care protocol as a synthesis of the bibliographic review from 2015 to 2022 of semiological information for the correct diagnosis and management of mesiodens-type supernumerary teeth. **Materials and methods:** A systematic exploration of scientific articles was carried out by consulting the PubMed, Medline, Elsevier, Google Academic and National Center for Biotechnology Information (NCBI) databases with information from 2015 to 2022 in the preferred English language. Data are arranged in Microsoft Excel references to the author, year of publication and subtopics of the article in semiological order. **Results:** Semiologically ordered information on etiology, radiographic aspects and clinical

manifestations for the creation of a proposed treatment protocol as a result of reviewing fifty-three articles compatible with the inclusion and exclusion criteria. **Discussion:** There is no average of the most effective age for surgical intervention. Immediate intervention damages the additive teeth and late intervention can cause loss of eruption force of the additive teeth and loss of anterior arch curvature. **Conclusion:** The etiology of mesiodens supernumerary teeth is varied, within an interaction of genetic and environmental factors. The correct diagnosis and conservative treatment will result from the etiological knowledge based on the comprehensive analysis of the patient clinically and radiographically. All authors agree that the best treatment is the one that will have the least number of post-surgical complications. More studies and research on the subject are needed to increase the evidence to support clinical views.

#### **Key words**

Tooth, Supernumerary, etiology, diagnosis, complications, pathology

## **INTRODUCCIÓN**

La hiperdontia es más común en la región anterior, mayoritariamente en el maxilar con un 80-90% en la dentición permanente. Ocurren con casi el doble de frecuencia en los niños (1: 0,4) (Lasota et al., 2021; Limbu et al., 2017; Muhamad et al., 2018). Específicamente los mesiodens es el diente supernumerario más común en la dentición permanente que se encuentra presente en la línea media maxilar, entre los dos incisivos centrales, generalmente localizados palatinamente a ellos (Alsani & Balhaddad, 2018; Suljkanovic et al., 2021). A menudo tienen un aspecto atípico (forma alterada, cónica de menor tamaño) y con todas las características morfológicas del diente normal como consecuencia de un desarrollo defectuoso a partir de los restos de la yema dental (Belmehti et al., 2018; Oda et al., 2016).

El diagnóstico, tratamiento o control del mesiodens debe ser realizada para asegurar la erupción satisfactoria de los dientes, evitar el desarrollo de nueva patología asociada y precautelar la vitalidad de los dientes relacionados (Alsani & Balhaddad, 2018; Suljkanovic et al., 2021; Thomaidis et al., 2019). Las complicaciones dentales más usuales son apiñamientos, diastemas de la línea media y formación de quistes (en su mayoría del tipo dentígero), entre otros (Ahn et al., 2021; Limbu et al., 2017; Shih et al., 2016). El objetivo del presente artículo es proponer un protocolo de atención clínica como síntesis de la revisión bibliográfica del 2015 al 2022 de información en forma semiológica para el correcto diagnóstico y manejo de dientes supernumerarios tipo mesiodens.

## **METODOLOGÍA**

La revisión bibliográfica realizó una exploración de artículos científicos de forma sistemática consultando la base de datos PubMed, Medline, Elsevier, Google Scholar y National Center for Biotechnology Information (NCBI) mediante una búsqueda manual con información desde el 2015 al 2022 en el idioma inglés preferentemente. La estrategia de búsqueda empleada incluyó palabras clave como “mesiodens” “supernumerary teeth” en combinación con “etiology”, “diagnosis”, “treatment” y “children”. Se excluyó artículos sobre mesiodens o dientes supernumerarios relacionados con un síndrome en específico, casos clínicos que relacionan ortodoncia y dientes supernumerarios en adultos, reportes de mesiodens en estudios antropológicos y estudios in vitro. Para la inclusión y exclusión se utilizó Microsoft Excel para administrar la base de datos de todos los artículos.

La búsqueda literaria gris de literatura en las bases de datos se obtuvieron 180 artículos. Según los criterios de exclusión que se tomaron en cuenta se eliminaron 127 artículos, quedando y eligiendo 53 de los cuales se revisó resumen y se los leyó por completo y de estos se extrajeron datos en Microsoft Excel referentes a autor, año de publicación, temas y subtemas siguiendo un orden semiológico (tabla 1).

**Tabla 1\_ Clasificación de información bibliográfica en orden semiológico.**

<b>Autor</b>	<b>Año</b>	<b>Tipo de estudio</b>	<b>Orden</b>	<b>Aspecto</b>	<b>Información</b>
Lasota, et al	2021	Estudio clínico	Etiología	Prevalencia	El mesiodens es una anomalía de un número aumentado de dientes que puede ocurrir en ambas denticiones, pero es cinco veces más común en la dentición permanente (1% a 3,5%). En el 98% de los casos se dan en el maxilar, el 75% corresponden a mesiodens.
Muhamad, A., et al	2018	Estudio clínico			
Oda, M., et al	2016	Estudio clínico			
Shih, W. Y., et al	2016	Estudio clínico			
Albu, Ş. D., et al	2020	Estudio clínico	Etiología	Prevalencia	La prevalencia de los mesiodens es el 36% en comparación de otras hiperdoncias. La hiperdontia es más comunes en la región anterior del maxilar siendo el 80-90% que se presentan en la dentición permanente. Ocurren con casi el doble de frecuencia en los niños (1: 0,4).
Tanaskovic-Stankovic, et al	2018	Estudio clínico			
Limbu, S., Dikshit, P., & Gupta, S.	2017	Estudio clínico			
Alsani, A., & Balhaddad, A. A.	2018	Estudio clínico			
Tetay-Salgado, S., et al	2021	Estudio clínico	Etiología	Prevalencia	El mesiodens es una anomalía de número resultado de una alteración en la morfo-diferenciación de los germenes dentarios. No se encontró asociación con respecto al sexo.
Laganà, G., et al	2017	Estudio clínico			
Barham, M., et al	2022	Estudio clínico			
Cammarata-Scalisi, F., et al	2018	Estudio clínico	Etiología	Fisiopatología	La etiología de los dientes supernumerarios de tipo mesiodens permanece incierta. Entre las teorías se incluye una combinación de factores ambientales y genéticos, lesiones por intrusión a dientes deciduos, hiperactividad de la lámina dental y dicotomía del botón dental, así como también está vinculada a disturbios sistémicos como: labio y paladar hendido, síndrome orofaciocdigital, disostosis cleidocraneal,
Talaat, D. M., et al	2022	Estudio clínico			

Lu, X., Yu, F., et al.	2017	Estudio clínico			síndrome de Gardner, síndrome de Rothmund-Thomson, síndrome de Fabry-Anderson, síndrome de Nance-Horan y el síndrome de Ellis-van Crevald. Hasta la fecha, no hay evidencia que indique el patrón exacto de su formación.
Anthonappa, R. P., et al	2018	Estudio clínico	Etiología	Fisiopatología	La teoría de la dicotomía argumenta que la división de la yema dental en dos partes iguales o desiguales puede formar dos dientes de igual tamaño o uno normal y un diente dismórfico.
Herath, C., et al	2017	Estudio clínico	Etiología	Fisiopatología	El aumento restringido de la actividad de la lámina dental por hiperactividad de células epiteliales embrionaria, sobreactividad de la capa externa de la vaina de Hertwig y restos epiteliales de Malassez, se conoce como la teoría de la hiperactividad y es considerada como el factor etiológico más aceptable en el desarrollo de mesiodens.
Hovorakova, M., et al	2018	Estudio clínico			
Burhan, A. S., et al	2015	Estudio clínico	Diagnóstico	Clasificación	Clínicamente pueden existir irregularidades en los dientes que afectan su erupción, número, tamaño, forma, posición, color y estructura de los dientes.
Khandelwal, P., et al	2018	Estudio clínico			
Suljkanovic, N., Balic, D., & Begic, N.	2021	Estudio clínico	Diagnóstico	Clasificación	Los mesiodens se clasifican comúnmente según su estructura como suplementarios o rudimentarios. Los rudimentarios al ser de una morfología atípica, es la forma más común de mesiodens que comprende el 60%, se los clasifica en cónicos y tuberculados. Además, según su localización pueden colocarse dentro o fuera de la dentición.
Altan, H., Akkoc, S., & Altan, A.	2019	Estudio clínico			
Brinkmann, J.C.B., et al	2020	Estudio clínico			
Jain, A., & Taneja, S.	2020	Estudio clínico			
Zhao, L., et al	2021	Estudio clínico			
Thomaidis, V., et al	2019	Estudio clínico	Diagnóstico	Aspectos radiográficos	La posición y hallazgo de los mesiodens normalmente es evaluada con estudios radiográficos para facilitar el proceso de diagnóstico, debido que en la mayoría de los
Ahn, Y., et al	2021	Estudio clínico			

Kuwada, C., et al	2020	Estudio clínico			casos se encuentran impactados o retenidos. Entre los estudios se incluyen radiografías panorámicas, periapicales, oclusales, ortopantomografía y tomografía Conebeam. Las radiografías panorámicas pueden ser engañosas en algunos casos, por la limitada claridad en la línea media.
Mine, Y., et al	2021	Estudio clínico	Diagnóstico	Aspectos radiográficos	Para la visión más precisa en la región de los incisivos es útil la radiografía periapical, y para la localización se utiliza la radiografía oclusal.
Omami, M., Chokri, A., Hentati, H., & Selmi, J.	2015	Estudio clínico	Diagnóstico	Aspectos radiográficos	La tomografía conebeam es el estudio de elección para realizar el diagnóstico y para ejecutar el plan de tratamiento para extracción de los mesiodens. Provee información invaluable como la localización exacta y forma del mesiodens, incluyendo la relación con los incisivos centrales permanentes, con la capacidad de proporcionar una representación tridimensional de alta resolución de los tejidos maxilofaciales de una manera rentable y eficaz en dosis.
Kim, Y., et al	2018	Estudio clínico			
Perez, A., et al	2022	Estudio clínico			
Ledesma-Montes, C., et al	2016	Estudio clínico	Diagnóstico	Manifestaciones clínicas	La mayoría de los mesiodens suelen ser asintomáticos y diagnosticados por sus complicaciones como falta de espacios, formación de quistes, rotación, erupción tardía y reabsorción radicular de los dientes adyacentes. Deben mantenerse bajo observación. La planificación y el momento del tratamiento dependen de la ubicación, el estado de la erupción y la presencia de complicaciones. Sin embargo, no hay consenso sobre el momento de la intervención quirúrgica.
Park, S. Y., et al	2020	Estudio clínico	Diagnóstico	Manifestaciones clínicas	

Syriac, G., et al	2017	Estudio clínico	Diagnóstico	Complicaciones	<p><b>Complicaciones clínicas del mesiodens</b></p> <ul style="list-style-type: none"> <li>• Retención de dientes o erupción tardía de incisivos permanentes</li> <li>• Rotación de dientes adyacentes.</li> <li>• Erupción dentro de la cavidad nasal o formación de diastemas</li> <li>• Infección intraoral (pulpitis).</li> <li>• Reabsorción radicular de dientes adyacentes</li> <li>• Formación de quistes acompañada de destrucción ósea.</li> </ul>
Chalakkal, P., et al	2018	Estudio clínico			
Chen, K. C., et al	2019	Estudio clínico			
Lee, J. Y.	2020	Estudio clínico			
Manchanda, N., Anthonappa, R., & King, N.	2019	Estudio clínico			
Ha, E. G., et al	2021	Estudio clínico			
Nam, O. H., et al	2015	Estudio clínico	Tratamiento	Intervención tardía	<p>El tratamiento del mesiodens es su extracción, pero existen discusiones sobre el momento ideal de su realización. Se propone la intervención tardía hasta el desarrollo completo de las raíces de los dientes adyacentes, en la edad entre 8 y 10 años. Se considera que la cirugía en esta edad imposibilita dañar a los gérmenes o a los dientes adyacentes. Aun así, existen desventajas en este abordaje, incluyendo la ausencia de erupción de los incisivos centrales, pérdida de espacio en la parte anterior, diastemas en línea media, necesidad de tratamiento ortodóntico y necesidad de exposición quirúrgica de incisivos centrales.</p>
Santos, R. D. et al	2017	Estudio clínico			
Krishnamurthy, M., et al	2018	Estudio clínico			
Sarne, O., et al	2018	Estudio clínico			
Takahashi, M., et al	2017	Estudio clínico			
Jang, H. J., et al	2021	Estudio clínico			
Alsweed, A. A., & Al-Sughier, Z.	2020	Estudio clínico	Tratamiento	Intervención inmediata	<p>El abordaje o extracción inmediata al ser diagnosticado, se la realiza con el fin de prevenir las posibles complicaciones registradas en la literatura en una intervención tardía. La extracción en una edad promedio de 6 años tiene como desventaja del abordaje, el daño iatrogénico a los gérmenes dentales, pero mejores resultados posoperatorios. Los dientes</p>
Aoun, G., & Nasseh, I.	2016	Estudio clínico			
Belmehdi, A., et al	2018	Reporte de casos clínicos			
M, M., et al	2018	Estudio clínico			

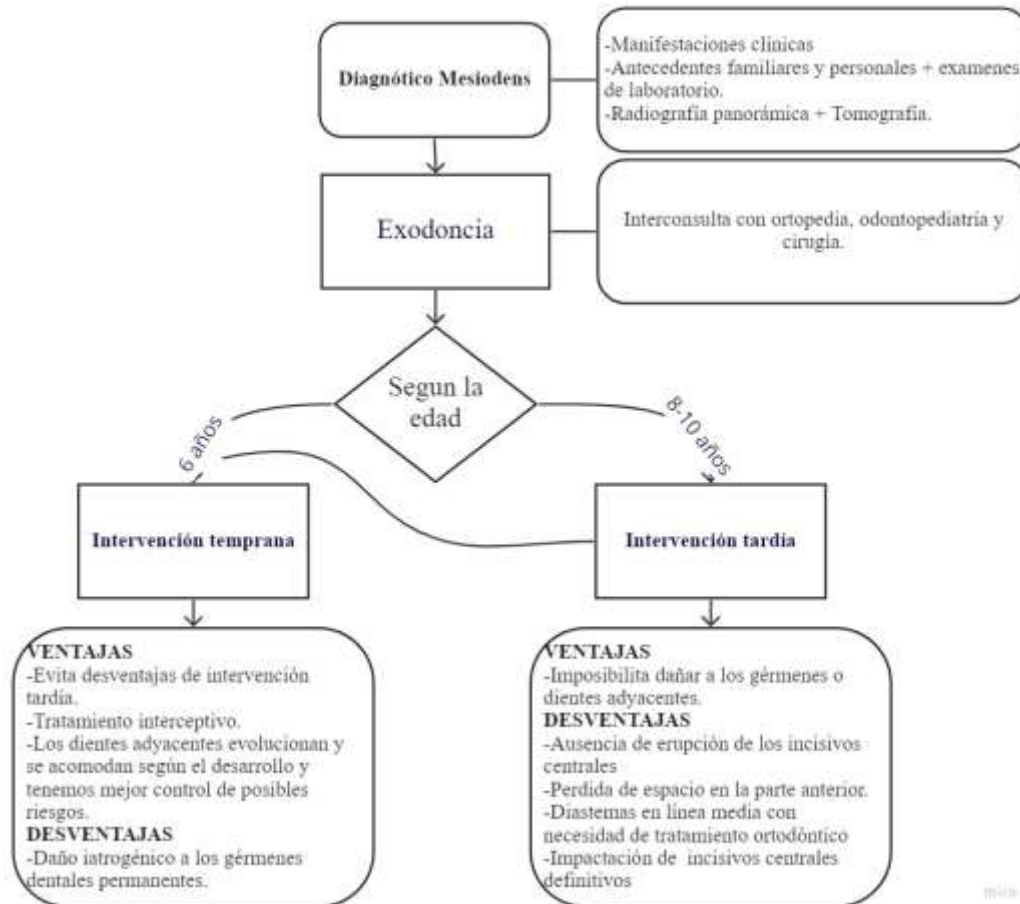
Mallineni, S. K., et al	2019	Estudio clínico			adyacentes evolucionan y se acomodan según el desarrollo y tenemos mejor control de posibles riesgos. Lo antes mencionado se lo conoce como tratamiento interceptivo (extracción antes de la formación de la raíz de dientes adyacentes).
Pescia, R., et al	2020	Estudio clínico			
Singaraju, G. S., et al	2015	Estudio clínico			
Srivastava, M., et al.	2017	Estudio clínico			

Fuente: elaboración propia

## RESULTADOS

El protocolo de tratamiento de mesiodens es su extracción, pero existen discusiones sobre el momento ideal de su realización. Todo echo detectado desde el ingreso del paciente al consultorio es fundamental y crucial para el mejor abordaje. En la primera cita se destina a detectar manifestaciones clínicas, interrogatorio a tutores y envío de exámenes complementarios para el diagnóstico final, definirlo y planificar el tratamiento. Al contar con todo lo requerido se planifica la extracción informando los riesgos y beneficios a los tutores (Diagrama 1).

**Diagrama 1: \_Protocolo de tratamiento al diagnóstico de un diente supernumerario tipo mesiodens**



Fuente: Ejecución propia

## DISCUSIÓN

El correcto protocolo de tratamiento dependerá del conocimiento etiológico del origen o formación de dientes supernumerarios de tipo mesiodens que conducirá a un acertado diagnóstico. Se necesita del análisis integral del paciente clínicamente, acompañado de exámenes complementarios radiográficos y tomográficos para poder realizar el protocolo de tratamiento.

La edad ideal para la extracción de los dientes supernumerarios mesiodens como tratamiento ideal, para evitar el daño de los gérmenes adyacentes al supernumerario, es la parte más controversial de la investigación. Jang et al.; Krishnamurthy et al.; Santos et al. exponen que el rango de edad ideal para su extracción es de 8 a 10 años. Se considera que en este rango se cuida los gérmenes dentales de piezas adyacentes, pero consiguiendo varias desventajas como la pérdida de fuerza de erupción de los incisivos centrales superiores, acarreado pérdida de espacio de la zona anterior del maxilar con la necesidad del paciente de un tratamiento ortodóntico y exposición quirúrgica de los incisivos centrales. Por otro lado, Alswed & Al-Sughier; Aoun & Nasseh; Belmehdi et al; M et al., y Mallineni et al., aseguran que el abordaje temprano, en una edad promedio de 6 años previene complicaciones, daños iatrogénicos a los gérmenes dentales adyacentes, asegurando que su método es un tratamiento interceptivos. Es así como la evidencia científica sugiere que, para los dientes Supernumerarios mesiodens, la extirpación quirúrgica temprana parece ser óptima en un promedio de edad de 6 a 7 años, después de lo cual se producen más complicaciones.

Actualmente se cuenta con poca literatura sobre un consenso de un tratamiento óptimo de los mesiodens por los diferentes puntos de vista de los autores, pero todos coinciden que el tratamiento debe ser conservador originario de un diagnóstico certero según la clínica, exámenes de imagen y su variada etiología. De acuerdo con Anthonappa et al.; Syriac et al., el desarrollo dental es una interacción dinámica entre factores genéticos y ambientales. Dichos factores interactúan y se afectan entre sí, por lo que los factores ambientales se han considerado como posibles factores etiológicos en el desarrollo de los dientes supernumerarios en pacientes no sindrómicos.

## **CONCLUSIÓN**

En la presente investigación se concluyó que la etiología de los dientes supernumerarios mesiodens es variada, dentro de una interacción de factores genéticos y ambientales. Su correcto diagnóstico se basa en el análisis integral del paciente clínicamente y radiográficamente, para lograr obtener un tratamiento conservador y optimo. Si bien no existe un consenso sobre la edad más efectiva para la extracción de los dientes supernumerarios tipo mesiodens, todos los autores coinciden que el mejor tratamiento es aquel que tendrá pocas complicaciones posquirúrgicas. Es necesario realizar más estudios e investigaciones sobre el tema, para aumentar la evidencia que sustenta un tratamiento efectivo para los pacientes.

## BIBLIOGRAFÍA

- Ahn, Y., Hwang, J., Jung, Y. H., Jeong, T., & Shin, J. (2021). Automated Mesiodens Classification System Using Deep Learning on Panoramic Radiographs of Children. *Diagnostics* (Basel, Switzerland), 11(8). <https://doi.org/10.3390/DIAGNOSTICS11081477>
- Albu, Ș. D., Pavlovici, R. C., Imre, M., Ion, G., Țâncu, A. M. C., & Albu, C. C. (2020). Phenotypic heterogeneity of non-syndromic supernumerary teeth: genetic study. *Romanian Journal of Morphology and Embryology*, 61(3), 853. <https://doi.org/10.47162/RJME.61.3.23>
- Alsani, A., & Balhaddad, A. A. (2018). Delayed eruption of maxillary central incisors associated with the presence of supernumerary teeth: A case report with 18 months follow-up. *Journal of Contemporary Dental Practice*, 19(12), 1434–1436. <https://doi.org/10.5005/jp-journals-10024-2445>
- Alsweed, A. A., & Al-Sughier, Z. (2020). Surgical Management of Unerupted Permanent Maxillary Central Incisors Due to Presence of Two Supernumerary Teeth. *International Journal of Clinical Pediatric Dentistry*, 13(4), 421. <https://doi.org/10.5005/JP-JOURNALS-10005-1780>
- Altan, H., Akkoc, S., & Altan, A. (2019). Radiographic characteristics of mesiodens in a non-syndromic pediatric population in the Black Sea region. *Journal of Investigative and Clinical Dentistry*, 10(1), e12377. <https://doi.org/10.1111/JICD.12377>
- Anthonappa, R. P., Ekambaram, M., Neboda, C. N. G., King, N. M., & Rabie, A. B. M. (2018). Genetic basis of dentigerous cysts associated with supernumerary teeth: A narrative review. *Journal of Investigative and Clinical Dentistry*, 9(1). <https://doi.org/10.1111/JICD.12267>
- Aoun, G., & Nasseh, I. (2016). Mesiodens Within the Nasopalatine Canal: An Exceptional Entity. *Clinics and Practice*, 6(4), 903. <https://doi.org/10.4081/CP.2016.903>

- Barham, M., Okada, S., Hisatomi, M., Khasawneh, A., Tekiki, N., Takeshita, Y., Kawazu, T., Fujita, M., Yanagi, Y., & Asaumi, J. (2022). Influence of mesiodens on adjacent teeth and the timing of its safe removal. *Imaging Science in Dentistry*, 52(1). <https://doi.org/10.5624/ISD.20210218>
- Belmehdi, A., Bahbah, S., El Harti, K., & El Wady, W. (2018). Non syndromic supernumerary teeth: Management of two clinical cases. *Pan African Medical Journal*, 29. <https://doi.org/10.11604/pamj.2018.29.163.14427>
- Brinkmann, J. C. B., Martínez-Rodríguez, N., Martín-Ares, M., Sanz-Alonso, J., Marino, J. S., Suárez García, M. J., Dorado, C. B., & Martínez-González, J. M. (2020). Epidemiological Features and Clinical Repercussions of Supernumerary Teeth in a Multicenter Study: A Review of 518 Patients with Hyperdontia in Spanish Population. *European Journal of Dentistry*, 14(3), 415–422. <https://doi.org/10.1055/S-0040-1712860>
- Burhan, A. S., Nawaya, F. R., Katbi, M. E. A., & Al-Jawabra, A. S. (2015). Prevalence of supernumerary teeth in a nonsyndromic Syrian sample. *The Journal of the Egyptian Public Health Association*, 90(4), 146–149. <https://doi.org/10.1097/01.EPX.0000475614.20865.DB>
- Cammarata-Scalisi, F., Avendaño, A., & Callea, M. (2018). Main genetic entities associated with supernumerary teeth. *Archivos Argentinos de Pediatría*, 116(6), 437–444. <https://doi.org/10.5546/AAP.2018.ENG.437>
- Chalakkal, P., Krishnan, R., De Souza, N., & Da Costa, G. C. (2018). A rare occurrence of supplementary maxillary lateral incisors and a detailed review on supernumerary teeth. *Journal of Oral and Maxillofacial Pathology: JOMFP*, 22(1), 149. [https://doi.org/10.4103/JOMFP.JOMFP\\_213\\_15](https://doi.org/10.4103/JOMFP.JOMFP_213_15)
- Chen, K. C., Huang, J. S., Chen, M. Y., Cheng, K. H., Wong, T. Y., & Huang, T. T. (2019). Unusual Supernumerary Teeth and Treatment Outcomes Analyzed for Developing Improved Diagnosis and Management Plans. *Journal of Oral and Maxillofacial Surgery: Official Journal of the American Association of Oral and Maxillofacial*

*Surgeons*, 77(5), 920–931. <https://doi.org/10.1016/J.JOMS.2018.12.014>

Cheng, J., & Kricka, L. J. (2001). *Biochip technology* (1st ed.). Harwood Academic Publishers.

Ha, E. G., Jeon, K. J., Kim, Y. H., Kim, J. Y., & Han, S. S. (2021). Automatic detection of mesiodens on panoramic radiographs using artificial intelligence. *Scientific Reports*, 11(1). <https://doi.org/10.1038/S41598-021-02571-X>

Herath, C., Jayawardena, C., Nagarathne, N., & Perera, K. (2017). Characteristics and sequelae of erupted supernumerary teeth: A study of 218 cases among Sri Lankan children. *Journal of Investigative and Clinical Dentistry*, 8(4). <https://doi.org/10.1111/JICD.12250>

Hovorakova, M., Lesot, H., Peterka, M., & Peterkova, R. (2018). Early development of the human dentition revisited. *Journal of Anatomy*, 233(2), 135–145. <https://doi.org/10.1111/JOA.12825>

Jain, A., & Taneja, S. (2020). Bilateral presentation of different supernumerary teeth in nonsyndromic patients: case reports. *General Dentistry*, 68(2), 39–42. <https://pubmed.ncbi.nlm.nih.gov/32105225/>

Jang, H. J., Choi, Y. K., Kwon, E. Y., Choi, N. R., Jang, Y. S., Song, J. M., & Shin, S. H. (2021). Optimal application of compressive palatal stents following mesiodens removal in pediatric patients: A Randomized Controlled Trial. *Medicina Oral, Patología Oral y Cirugía Bucal*, 26(6), e808. <https://doi.org/10.4317/MEDORAL.24802>

Khandelwal, P., Rai, A. B., Bulgannawar, B., Hajira, N., Masih, A., & Jyani, A. (2018). Prevalence, Characteristics, and Morphology of Supernumerary Teeth among Patients Visiting a Dental Institution in Rajasthan. *Contemporary Clinical Dentistry*, 9(3), 349–356. [https://doi.org/10.4103/CCD.CCD\\_31\\_18](https://doi.org/10.4103/CCD.CCD_31_18)

Kim, Y., Jeong, T., Kim, J., Shin, J., & Kim, S. (2018). Effects of mesiodens on adjacent permanent teeth: a retrospective study in Korean children based on cone-beam computed tomography. *International Journal of Paediatric Dentistry*, 28(2), 161–169.

<https://doi.org/10.1111/IPD.12317>

- Krishnamurthy, M., Kumar, V., Leburu, A., & Jeddy, N. (2018). Fusion of maxillary central incisors with mesiodens. *Journal of Oral and Maxillofacial Pathology: JOMFP*, 22(Suppl 1), S131–S134. [https://doi.org/10.4103/JOMFP.JOMFP\\_250\\_17](https://doi.org/10.4103/JOMFP.JOMFP_250_17)
- Kuwada, C., Ariji, Y., Fukuda, M., Kise, Y., Fujita, H., Katsumata, A., & Ariji, E. (2020). Deep learning systems for detecting and classifying the presence of impacted supernumerary teeth in the maxillary incisor region on panoramic radiographs. *Oral Surgery, Oral Medicine, Oral Pathology and Oral Radiology*, 130(4), 464–469. <https://doi.org/10.1016/J.OOOO.2020.04.813>
- Laganà, G., Venza, N., Borzabadi-Farahani, A., Fabi, F., Danesi, C., & Cozza, P. (2017). Dental anomalies: prevalence and associations between them in a large sample of non-orthodontic subjects, a cross-sectional study. *BMC Oral Health*, 17(1). <https://doi.org/10.1186/S12903-017-0352-Y>
- Lasota, A., Siebieszuk, W., Pastuszek, P., & Mostowska, A. (2021). The Prevalence and Morphology of Supernumerary Teeth in Children With Nonsyndromic Cleft Lip and Palate. *The Cleft Palate-Craniofacial Journal: Official Publication of the American Cleft Palate-Craniofacial Association*. <https://doi.org/10.1177/10556656211027750>
- Ledesma-Montes, C., Garcés-Ortíz, M., Salcido-García, J. F., & Hernández-Flores, F. (2016). Study on frequency of dental developmental alterations in a Mexican school-based population. *Medicina Oral, Patología Oral y Cirugía Bucal*, 21(3), e316–e320. <https://doi.org/10.4317/MEDORAL.20691>
- Lee, J. Y. (2020). Dentigerous Cyst Associated With a Supernumerary Tooth. *Ear, Nose, & Throat Journal*, 99(1), 32–33. <https://doi.org/10.1177/0145561318823638>
- Limbu, S., Dikshit, P., & Gupta, S. (2017). Mesiodens: A Hospital Based Study. *Journal of Nepal Health Research Council*, 15(2), 164–168. <https://doi.org/10.3126/JNHRC.V15I2.18207>
- Lu, X., Yu, F., Liu, J., Cai, W., Zhao, Y., Zhao, S., & Liu, S. (2017). The epidemiology of

- supernumerary teeth and the associated molecular mechanism. *Organogenesis*, 13(3), 71–82. <https://doi.org/10.1080/15476278.2017.1332554>
- M, M., E, R., E, A., G, P., & L, M. (2018). Evaluation of Surgical Options for Supernumerary Teeth in the Anterior Maxilla. *International Journal of Clinical Pediatric Dentistry*, 11(4), 294–298. <https://doi.org/10.5005/JP-JOURNALS-10005-1529>
- Mallineni, S. K., Jayaraman, J., Wong, H. M., & King, N. M. (2019). Dental development in children with supernumerary teeth in the anterior region of maxilla. *Clinical Oral Investigations*, 23(7), 2987–2994. <https://doi.org/10.1007/S00784-018-2709-2>
- Manchanda, N., Anthonappa, R., & King, N. (2019). Supernumerary teeth formation following subluxation of primary incisors. *Dental Traumatology*, 35(3), 212–215. <https://doi.org/10.1111/EDT.12464>
- Mine, Y., Iwamoto, Y., Okazaki, S., Nakamura, K., Takeda, S., Peng, T., Mitsuhashi, C., Kakimoto, N., Kozai, K., & Murayama, T. (2021). Detecting the presence of supernumerary teeth during the early mixed dentition stage using deep learning algorithms: A pilot study. *International Journal of Paediatric Dentistry*. <https://doi.org/10.1111/IPD.12946>
- Muhamad, A., Moti, M., Ornit, C., & Uri, Z. (2018). Histological and chemical analyses of mesiodens development and mineralization. *Archives of Oral Biology*, 87, 191–195. <https://doi.org/10.1016/J.ARCHORALBIO.2017.12.020>
- Nam, O. H., Lee, H. S., Kim, M. S., Yun, K. H., Bang, J. B., & Choi, S. C. (2015). Characteristics of Mesiodens and Its Related Complications. *Pediatric Dentistry*, 37(7), E105–E109. <https://pubmed.ncbi.nlm.nih.gov/26883604/>
- Oda, M., Nishida, I., Miyamoto, I., Habu, M., Yoshiga, D., Kodama, M., Osawa, K., Tanaka, T., Kito, S., Matsumoto-Takeda, S., Wakasugi-Sato, N., Nishimura, S., Tominaga, K., Yoshioka, I., Maki, K., & Morimoto, Y. (2016). Characteristics of the gubernaculum tracts in mesiodens and maxillary anterior teeth with delayed eruption on MDCT and CBCT. *Oral Surgery, Oral Medicine, Oral Pathology and Oral Radiology*, 122(4), 511–

516. <https://doi.org/10.1016/J.OOOO.2016.07.006>

- Omami, M., Chokri, A., Hentati, H., & Selmi, J. (2015). Cone-beam computed tomography exploration and surgical management of palatal, inverted, and impacted mesiodens. *Contemporary Clinical Dentistry*, 6(Suppl 1), S289. <https://doi.org/10.4103/0976-237X.166815>
- Park, S. Y., Jang, H. J., Hwang, D. S., Kim, Y. D., Shin, S. H., Kim, U. K., & Lee, J. Y. (2020). Complications associated with specific characteristics of supernumerary teeth. *Oral Surgery, Oral Medicine, Oral Pathology and Oral Radiology*, 130(2), 150–155. <https://doi.org/10.1016/J.OOOO.2020.03.002>
- Perez, A., Stergiopoulos, O., Lenoir, V., & Lombardi, T. (2022). Case of hidden tooth: mesiodens fortuitously discovered on a cone-beam CT examination. *BMJ Case Reports*, 15(4). <https://doi.org/10.1136/BCR-2022-249132>
- Pescia, R., Kiliaridis, S., & Antonarakis, G. S. (2020). Spontaneous eruption of impacted maxillary incisors after surgical extraction of supernumerary teeth: a systematic review and meta-analysis. *Clinical Oral Investigations*, 24(11), 3749–3759. <https://doi.org/10.1007/S00784-020-03369-3>
- Santos, R. D. dos, Carvalho, M. T. de, Coelho, P. M., Moura, R. de Q., & Correia, K. V. D. (2017). Combinación quirúrgica: una necesidad en Odontopediatría. *Revista de Odontopediatría Latinoamericana*, 7(2), 9. <https://doi.org/10.47990/ALOP.V7I2.142>
- Sarne, O., Shapira, Y., Blumer, S., Finkelstein, T., Schonberger, S., Bechor, N., & Shpack, N. (2018). Supernumerary teeth in the maxillary anterior region: The dilemma of early versus late surgical intervention. *Journal of Clinical Pediatric Dentistry*, 42(1), 55–61. <https://doi.org/10.17796/1053-4628-42.1.10>
- Shih, W. Y., Hsieh, C. Y., & Tsai, T. P. (2016). Clinical evaluation of the timing of mesiodens removal. *Journal of the Chinese Medical Association : JCMA*, 79(6), 345–350. <https://doi.org/10.1016/J.JCMA.2015.10.013>
- Singaraju, G. S., Reddy, B. R. M., Supraja, G., & Reddy, K. N. (2015). Floral double

- mesiodentes: A rare case report. *Journal of Natural Science, Biology, and Medicine*, 6(1), 229. <https://doi.org/10.4103/0976-9668.149197>
- Srivastava, M., Tripathi, S., Astekar, M., Singal, D., Srivastava, A., & Vashisth, P. (2017). Sex determination from mesiodens of Indian children by amelogenin gene. *Journal of Forensic Dental Sciences*, 9(3), 125. [https://doi.org/10.4103/JFO.JFDS\\_72\\_16](https://doi.org/10.4103/JFO.JFDS_72_16)
- Suljkanovic, N., Balic, D., & Begic, N. (2021). Supernumerary and Supplementary Teeth in a Non-syndromic Patients. *Medical Archives (Sarajevo, Bosnia and Herzegovina)*, 75(1), 78–81. <https://doi.org/10.5455/MEDARH.2021.75.78-81>
- Syriac, G., Joseph, E., Rupesh, S., Philip, J., Cherian, S., & Mathew, J. (2017). Prevalence, Characteristics, and Complications of Supernumerary Teeth in Nonsyndromic Pediatric Population of South India: A Clinical and Radiographic Study. *Journal of Pharmacy & Bioallied Sciences*, 9(Suppl 1), S231–S236. [https://doi.org/10.4103/JPBS.JPBS\\_154\\_17](https://doi.org/10.4103/JPBS.JPBS_154_17)
- Takahashi, M., Hosomichi, K., Yamaguchi, T., Yano, K., Funatsu, T., Adel, M., Haga, S., Maki, K., & Tajima, A. (2017). Whole-exome sequencing analysis of supernumerary teeth occurrence in Japanese individuals. *Human Genome Variation*, 4. <https://doi.org/10.1038/HGV.2016.46>
- Talaat, D. M., Hachim, I. Y., Afifi, M. M., Talaat, I. M., & ElKateb, M. A. (2022). Assessment of risk factors and molecular biomarkers in children with supernumerary teeth: a single-center study. *BMC Oral Health*, 22(1), 117. <https://doi.org/10.1186/S12903-022-02151-Z>
- Tanaskovic-Stankovic, S., Tanaskovic, I., Jovicic, N., Miletic-Kovacevic, M., Kanjevac, T., & Milosavljevic, Z. (2018). The mineral content of the hard dental tissue of mesiodens. *Biomedical Papers of the Medical Faculty of the University Palacky, Olomouc, Czechoslovakia*, 162(2), 149–153. <https://doi.org/10.5507/BP.2018.017>
- Tetay-Salgado, S., Arriola-Guillén, L. E., Ruíz-Mora, G. A., Castillo, A. A. Del, & Rodríguez-Cárdenas, Y. A. (2021). Prevalence of impacted teeth and supernumerary

teeth by radiographic evaluation in three Latin American countries: A cross-sectional study. *Journal of Clinical and Experimental Dentistry*, 13(4), e363–e368. <https://doi.org/10.4317/JCED.57757>

Thomaidis, V., Tsoucalas, G., & Fiska, A. (2019). Rotated mesiodens in children. An immediate surgical removal or active monitoring? *Clinical Case Reports*, 7(12), 2577–2578. <https://doi.org/10.1002/CCR3.2452>

Wang, J. H., Jang, Y. J., & Lee, B.-J. (2007). Natural course of retention cysts of the maxillary sinus: long-term follow-up results. *The Laryngoscope*, 117(2), 341–344. <https://doi.org/10.1097/01.mlg.0000250777.52882.7a>

Zhao, L., Liu, S., Zhang, R., Yang, R., Zhang, K., & Xie, X. (2021). Analysis of the distribution of supernumerary teeth and the characteristics of mesiodens in Bengbu, China: a retrospective study. *Oral Radiology*, 37(2), 218–223. <https://doi.org/10.1007/S11282-020-00432-3>