



**Facultad de Ciencias de la Salud**

**Tema:**

**Prevalencia del segundo conducto mesiovestibular en primeros molares superiores y su clasificación Vertucci. Análisis tomográfico. Periodo abril 2023- abril 2025.**

**Trabajo de Titulación para la obtención del Título de Especialista en Endodoncia**

**Presentada por:**

**Cinthia Jhanina León Araujo**

**Tutor:**

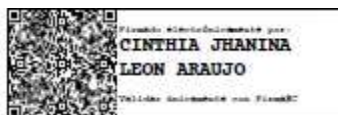
**Dr. Martin Montesinos**

**Quito, Junio de 2026**

## **Declaración de Aceptación de Norma Ética y Derechos**

El presente documento se ciñe a las normas éticas y reglamentarias de la Universidad Hemisferios. Así, declaro que lo contenido en este ha sido redactado con entera sujeción al respeto de los derechos de autor, citando adecuadamente las fuentes. Por tal motivo, autorizo a la Biblioteca a que haga pública su disponibilidad para lectura dentro de la institución, a la vez que autorizo el uso comercial de mi obra a la Universidad Hemisferios, siempre y cuando se me reconozca el cuarenta por ciento (40%) de los beneficios económicos resultantes de esta explotación.

Además, me comprometo a hacer constar, por todos los medios de publicación, difusión y distribución, que mi obra fue producida en el ámbito académico de la Universidad Hemisferios. De comprobarse que no cumplí con las estipulaciones éticas, incurriendo en caso de plagio, me someto a las determinaciones que la propia Universidad plantee.



**Firma del estudiante**

**Cinthia Jhanina León Araujo**

**C.I. 0302654736**

### **Dedicatoria**

Dedico esta tesis, fruto de esfuerzo, dedicación y perseverancia, a mi padre, por ser mi ejemplo de fortaleza, trabajo y amor incondicional. Gracias por acompañarme y motivarme siempre a seguir adelante y alcanzar cada una de mis metas.

A mis ángeles, mi madre y mi hermana, quienes iluminan mi vida con su cariño, apoyo y compañía en cada paso de este camino.

A mi esposo, por su paciencia, comprensión y amor incondicional; gracias por ser mi apoyo constante y por celebrar conmigo cada logro y aprendizaje.

A mis familiares y seres queridos, quienes estuvieron presentes brindándome ánimo, confianza y palabras de aliento para culminar esta importante etapa de mi vida profesional.

Con infinito amor y gratitud.

## Índice

Resumen.....	7
Abstract.....	9
Justificación .....	10
Planteamiento del Problema.....	11
Objetivos.....	14
Objetivo general.....	14
Objetivos específicos .....	14
Marco Teórico.....	15
Materiales y Métodos.....	18
Criterios de inclusión .....	18
Criterios de exclusión.....	18
Resultados.....	20
Discusión.....	27
Conclusiones .....	30
Recomendaciones.....	31
Referencias.....	32

## Índice de Figuras

Figura 1 Clasificación Vertucci .....	17
---------------------------------------	----

### Índice de Tablas

Tabla 1 Frecuencia absoluta y porcentaje del conducto MV2.....	20
Tabla 2 Presencia de MV2, según genero .....	21
Tabla 3 Presencia de MV2 con relación al grupo etario .....	22
Tabla 4 Clasificación de Vertucci y presencia MV2. ....	23
Tabla 5 Clasificación de Vertucci y prevalencia según sexo. ....	24
Tabla 6 Tabla cruzada clasificación Vertucci y grupo etario.....	25

## **Prevalencia del Segundo Conducto Mesiovestibular en Primeros Molares Superiores y su Clasificación Vertucci. Análisis Tomográfico. Periodo Abril 2023- Abril 2025**

**Cinthia Jhanina León Araujo.**

**Correo: [jhaninaleon23@gmail.com](mailto:jhaninaleon23@gmail.com)**

**Universidad Hemisferios**

### **Resumen**

Introducción el presente estudio fue determinar la prevalencia del segundo conducto mesiovestibular (MV2), de los primeros molares superiores mediante análisis con tomografía de haz cónico (CBCT). Métodos se analizaron 1173 tomografías quedando 819 validas, considerándose los siguientes criterios de exclusión: imágenes con resorciones radiculares internas o externas, calcificación de conductos, imágenes con restauraciones de cobertura total, metálicas, y coronas, para evitar fallas en el análisis. Antes del análisis se obtuvo un entrenamiento y calibración para detectar la presencia del conducto MV2 y la clasificación de Vertucci. Resultados después de los análisis tomográficos se obtuvo una presencia del conducto MV2 con un 73%. Según la clasificación de Vertucci, el tipo II fue el más frecuente (51,3%), seguido del tipo IV (19,2%). Los tipos III, V y VI presentaron proporciones bajas (0,4%, 0,7% y 1,5%, respectivamente). La prevalencia del MV2 fue (77,6%) en hombres y mujeres (70,3%). En relación con la edad, MV2 fue más común en el grupo joven (89,7%), seguido por los de 31–45 años (80,9%) y disminuyó en mayores de 46 años (65,9%). Los resultados estadísticos destacan la importancia de realizar una exploración cuidadosa del conducto MV2 en todos los pacientes, sin limitarse a criterios como sexo o edad. Conclusiones es de gran importancia del uso de la tomografía computarizada de haz cónico (CBCT) como herramienta diagnóstica. La CBCT proporciona información clínica esencial para un tratamiento endodóntico.

**Palabras Clave:** tomografía computarizada de haz cónico, segundo conducto mesiovestibular, primer molar maxilar, endodoncia, prevalencia, tratamiento endodoncia.

## Abstract

Introduction this study was designed to determine the prevalence of the second mesiovestibular canal (MB2), in maxillary first molars using the analysis of cone-beam tomography (CBCT) images. Methods a total of 1,173 tomographs were analyzed, of which 819 were considered valid, considering the following exclusion criteria: images showing internal or external root resorptions, canal calcification, full-coverage restorations, metallic restorations, and crowns, to avoid errors in the analysis. Before analysis, training, and calibration were conducted to detect the presence of the MB2 canal and the Vertucci classification. Results after tomographic analysis, the prevalence of the MB2 canal was 73%. According to Vertucci's classification, type II was the most frequent (51.3%), followed by type IV (19.2%). Types III, V, and VI showed low proportions (0.4%, 0.7%, and 1.5%, respectively). The prevalence of MB2 was (77.6%) in men and (70.3%) in women. Regarding age, MB2 was most common in the young group (89.7%), followed by individuals aged 31–45 years (80.9%), and was least common in those older than 46 years (65.9%). Statistical results highlight the importance of carefully examining the MB2 canal in all patients, without limitations based on criteria such as gender or age. Conclusions the use of cone-beam computed tomography (CBCT) as a diagnostic tool is of great importance. CBCT provides essential clinical information for endodontic treatment.

**Keywords:** Cone-beam computed tomography, second mesiovestibular canal, maxillary first molar, endodontics, prevalence, endodontic treatment.

### **Justificación**

El conocimiento detallado de la anatomía interna de los conductos radiculares es un factor determinante para el éxito de los tratamientos endodónticos, en los primeros molares superiores la presencia del segundo conducto mesiovestibular MV2, representa una variación anatómica de relevancia cuya localización y tratamiento son fundamentales para el éxito del tratamiento, ya que su omisión puede llevar a una persistencia de infecciones y fracasos clínicos.( Olczak, 2017) Los avances tecnológicos como el uso de la tomografía computarizada de haz cónico (CBCT) ayuda a mejorar la identificación del conducto MV2.

Por lo tanto, el estudio y abordaje del conducto MV2 en los primeros molares superiores es esencial para optimizar los resultados clínicos, mejorar la calidad de tratamientos y reducir la incidencia de fracasos endodónticos.

## Planteamiento del Problema

La prevalencia del segundo conducto mesiovestibular (MV2) en primeros molares superiores es un tema de gran relevancia en endodoncia, ya que su identificación y tratamiento adecuados son fundamentales para el éxito terapéutico. Diversos estudios han reportado variaciones significativas en la presencia del MV2. Recientemente se ha demostrado que ciertos primeros molares superiores pueden llegar a tener un tercer conducto mesiovestibular con una incidencia de aproximadamente el 7%. (Asiri, 2023). Según estudios e investigaciones los segundos conductos mesiovestibulares (MV2) en primeros molares superiores se han documentado con una frecuencia del 80.1%. (Tzeng et al,2020). Por tal motivo es indispensable implementar estrategias clínicas que permitan la localización oportuna del conducto MV2 durante un tratamiento de endodoncia, para contribuir a la preservación de los órganos dentales y la salud bucodental del paciente, mediante el uso de tecnología de imagen tridimensional como la tomografía computarizada de haz cónico (CBCT), magnificación y la capacitación continua del profesional para mejorar su capacidad diagnóstica y técnica. (Karabucak, et al, 2016)

Ante la situación surge la pregunta ¿Cuál es la prevalencia del conducto MV2 y que clasificación Vertucci predomina en los primeros molares superiores mediante un análisis con CBCT?

## **Prevalencia Del Segundo Conducto Mesiovestibular En Primeros Molares Superiores Y Su Clasificación Vertucci. Análisis Tomográfico. Periodo Abril 2023- Abril 2025**

El primer molar superior, es uno de los primeros dientes en erupcionar de la dentición permanente siendo también uno de los más susceptibles al desarrollo de caries dental, este órgano dental es esencial para la oclusión y su pérdida temprana puede llegar a comprometer la estabilidad del arco dental y provocar una mal oclusión. (Asiri,2023). El principal factor daño es la caries dental, que es inducida por biopelícula microbiana, provocando desmineralización del esmalte y la dentina la cual podría llegar a comprometer a la pulpa donde se darán una serie de reacciones defensivas: como formación de dentina reparativa o una inflamación inicial. Si no son tratadas a tiempo pueden progresar a lesiones profundas provocando daños pulpares, y llevarnos a la necesidad de un tratamiento de endodoncia. (Bjørndal et al 2019).

La anatomía de los primeros molares superiores puede verse afectada por diferentes factores entre los principales: la edad, el género, el origen étnico, etc. Por lo tanto, un tratamiento de conducto exitoso exige que se tenga conocimiento de las posibles variaciones anatómicas que se pueden presentar. (Mashyakhly, et al,2022).

La anatomía radicular de los primeros molares superiores presenta tres raíces: palatina, disto vestibular y mesiovestibular, cada una puede tener un conducto o más, siendo la más investigada la raíz mesiovestibular. (Vertucci, 2005) Donde usualmente encontramos un conducto (MV1) y una alta incidencia de un segundo conducto mesiovestibular (MV2). (Martins, et al, 2020).

El conducto MV2 generalmente se ubica en el surco subpulpal a 3,5 mm del conducto palatino y 2 mm mesial del MV1, por lo general el MV2 suele ser más pequeño, en algunos

casos está cubierto por dentina, y tiene diferentes variaciones en su trayecto. Clínicamente es difícil encontrarlo, por lo que en la actualidad es fundamental el uso de magnificación o tomografía computarizada de haz cónico CBCT para su localización (Zhang, et al, 2017).

Actualmente los avances tecnológicos, especialmente la aplicación de la (CBCT), ha permitido una detección más precisa y no invasiva de la anatomía interna, ya que nos ayuda a observar tridimensionalmente el sistema de conductos radiculares sin superposición ni distorsión por las estructuras anatómicas circundantes. (Shen, & Gu, 2021). Pudiendo darse un análisis en diferentes planos como axial (vista de la sección transversal), coronal (vista de la estructura interna en diferentes posiciones verticales), y sagital (vista con una perspectiva lateral de las estructuras), siendo más preciso que una radiografía tradicional. (Talabani R. 2021)

De igual manera la alta resolución de las imágenes con un campo de visión (FOV) pequeño ayuda a mejorar la calidad de imagen para el diagnóstico. Estas características nos permiten una preparación conservadora ayudando a tener mejor precisión para tratar de manera efectiva todas las complejidades del sistema de conductos (Patel et al, 2019).

Frente a lo expuesto este estudio pretende determinar la prevalencia del segundo conducto mesiovestibular MV2 en primeros molares superiores, y el tipo de clasificación Vertucci a través de un análisis en tomografía computarizada de haz cónico (CBCT). En pacientes atendidos en el Centro Radiológico Xplora Diagnostico e Imagen Maxilofacial Quito-Ecuador.

## Objetivos

### Objetivo general

Determinar la prevalencia del segundo conducto mesiovestibular MV2 de los primeros molares superiores mediante análisis con tomografía de haz cónico CBCT.

### Objetivos específicos

Establecer la clasificación Vertucci de los conductos MV2, en la raíz mesiovestibular con un análisis tomográfico.

- Analizar que clasificación de Vertucci es la más prevalente.
- Definir en qué grupo etario existe mayor prevalencia de MV2.

## Marco Teórico

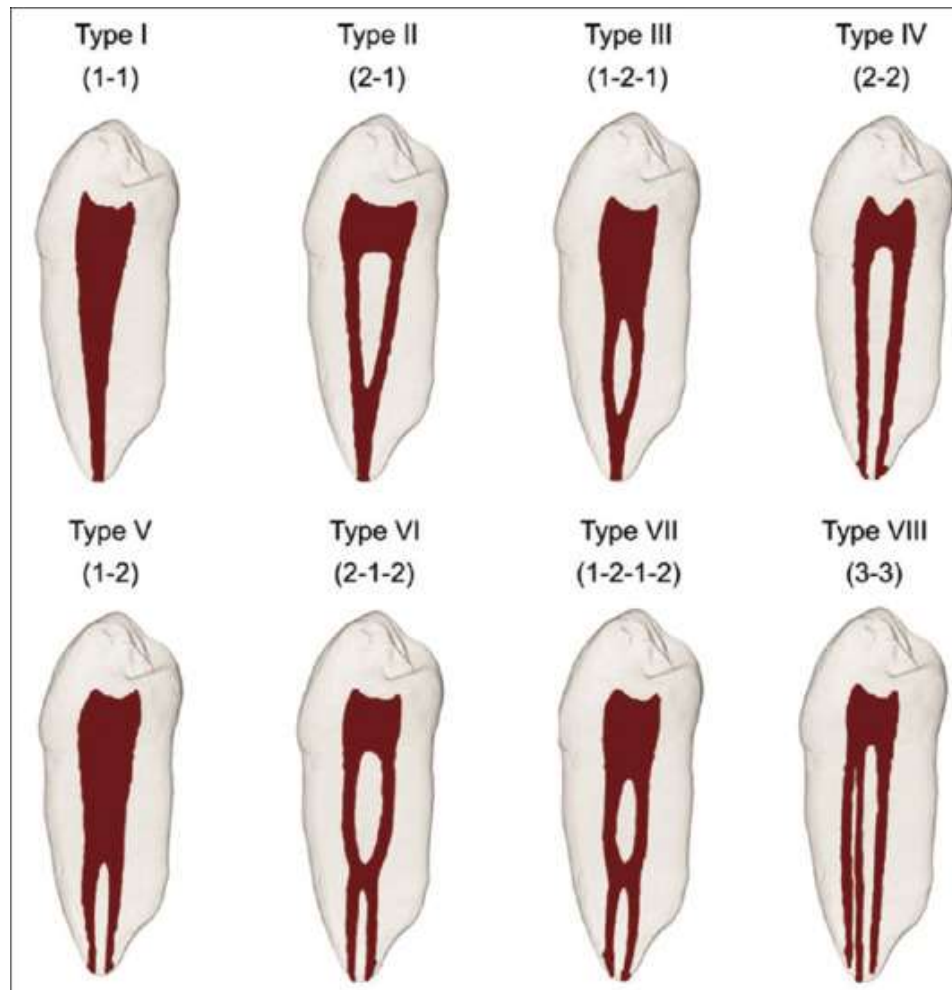
La erupción del primer molar superior por lo general es a partir los 6 años de edad, esta puede verse afectada por factores como: nutrición, factores hormonales, enfermedades sistémicas, factores socioeconómicos, entre otros. (Almonaitiene et al, 2010). Su presencia es crucial para mantener una correcta oclusión y el posicionamiento de la mandíbula en la edad adulta, la presencia de caries en este órgano dental es común debido a su erupción temprana, su pérdida prematura puede comprometer la estabilidad del arco y causar maloclusiones. (Cleghorn, et al. 2006) Está formado por tres raíces separadas, mesial, distal y palatina, siendo de nuestro interés la raíz mesiovestibular, la cual suele presentar un único conducto MV1 en un 43.1% y un segundo conducto MV2 en el 56.8 % de los casos (Alrahabi & Sohail,2015).

La falta de detección, desbridamiento u obturación del conducto MV2 es la principal causa de fracaso endodóntico, dando lugar a una proliferación bacteriana y una probable respuesta inflamatoria persistente. Por lo tanto, deben utilizarse todos los métodos posibles para la localización del sistema de conductos radiculares (Vertucci,2005)

Existen muchos métodos para clasificar a los conductos radiculares, siendo la más utilizada la clasificación propuesta por Vertucci. La misma que nos clasifica a los conductos en 8 tipos: **Tipo I.** La raíz presenta un solo conducto que se origina en la cámara pulpar y continúa sin ramificaciones hasta el ápice. **Tipo II.** Desde la cámara pulpar emergen dos conductos independientes que convergen en el tercio apical, formando un único conducto. **Tipo III.** Se observa un conducto que parte de la cámara pulpar, se bifurca a lo largo de la raíz y posteriormente vuelve a unirse, finalizando en un solo conducto apical. **Tipo IV.** Dos conductos completamente separados se extienden de manera independiente desde la cámara pulpar hasta el ápice. **Tipo V.** Un único conducto emerge de la cámara pulpar y se divide en la región apical en

dos conductos distintos, cada uno con su propio foramen apical. **Tipo VI.** Dos conductos se originan en la cámara pulpar, se fusionan en el trayecto radicular y posteriormente se separan nuevamente antes de alcanzar el ápice, terminando como dos conductos independientes. **Tipo VII.** Un solo conducto inicia en la cámara pulpar, se divide y se vuelve a unir dentro de la raíz, para luego bifurcarse nuevamente en la zona apical en dos conductos separados. **Tipo VIII.** Tres conductos independientes se extienden desde la cámara pulpar hasta el ápice radicular. (Vertucci, 1984) (Fig. 1)

Basándose en algunos Estudios nos demuestran que la mayor prevalencia de clasificación Vertucci en las raíces mesiovestibulares son: tipo II (47%), tipo I (29.4%), tipos III y IV (11.8% cada uno). (Alrahabi & Sohail,2015).

**Figura 1***Clasificación Vertucci***Fuente:** (Alrahabi & Sohail,2015).

## **Materiales y Métodos**

En el presente estudio de tipo observacional se analizó la morfología de los primeros molares superiores, en los cuales se observó la localización de un segundo conducto en el sector mesiovestibular (MV2), mediante la observación de tomografías digitalizadas, recopiladas de pacientes que fueron sometidos a una exploración CBCT en el Centro Radiológico Xplora con fines diagnósticos. Se tomo como población de estudio una muestra generada desde abril de 2023 a abril de 2025, obteniéndose una muestra total de 1175 tomografías.

### **Criterios de inclusión**

- Paciente de sexo femenino y masculino, desde 18 años en adelante.
- Primeros molares superiores con raíces completamente formadas.

### **Criterios de exclusión**

- Imágenes tomográficas que se encuentren distorsionadas
- Primeros molares superiores con presencia de postes, obturaciones con conos de plata, etc.
- Primeros molares superiores con resorciones radiculares internas o externas.
- Primeros molares superiores con calcificación de conductos.
- Primeros molares superiores con restauraciones de cobertura total, metálicas o coronas.

Se utilizo CBCT del tomógrafo equipo 3 en 1 Myray Hyperion x9 multifov Kv 90, del cual se consideraron los siguientes parámetros de adquisición de las imágenes: tiempo de exposición de 3.6 a 9.0 s, campos de visión (FOV) de 5 × 5cm, 11 x 8cm. Cada estudio

tomográfico fue analizado de forma independiente en las vistas obtenidas en los planos axial, coronal y sagital.

Antes del análisis el investigador principal obtuvo un entrenamiento y calibración por parte de un experto, en la que se recibió una capacitación en el uso del software Irys 11. Mismo que ayudo a mejorar la localización del conducto MV2, determinar el número de conductos de la raíz mesiovestibular y la clasificación de Vertucci.

Los datos obtenidos fueron organizados y sistematizados en tablas elaboradas específicamente para este estudio mediante el programa Microsoft Excel. Se realizó un análisis estadístico descriptivo que incluyó el cálculo de frecuencias y proporciones generales, así como la distribución de las características anatómicas observadas. Para evaluar la relación entre variables se aplicó la prueba de Chi cuadrado, permitiendo analizar la asociación entre factores demográficos como edad y sexo con la identificación del segundo conducto mesiovestibular (MV2). Inicialmente, se determinó la prevalencia del conducto MV2 en primeros molares superiores; posteriormente, se evaluó su comportamiento en función de la edad y el sexo, y finalmente se clasificaron las configuraciones del sistema de conductos de acuerdo con la clasificación de Vertucci (tipos I al VIII).

## Resultados

De la muestra analizada se obtuvo 1173 tomografías, validándose 819 para el estudio, siendo descartadas 354 tomografías debido a que presentaban: implantes en vez de los órganos dentales 1.6 y 2.6, imágenes distorcionadas, resorciones, calcificaciones, restauraciones de cobertura total, restauraciones metálicas y pacientes menores de edad.

**Tabla 1**

*Frecuencia absoluta y porcentaje del conducto MV2*

<b>MV2</b>	<b>Numero</b>	<b>Porcentaje</b>
<b>Presencia MV2</b>	598	73%
<b>Ausencia MV2</b>	221	27%
<b>Total</b>	819	100%

**Fuente:** Elaboración propia.

Se obtuvo la prevalencia del segundo conducto mesiovestibular (MV2), la cual fue del 73% (n=598), y ausencia de MV2 de 27% (n=221), de la muestra total de 819 de primeros molares superiores analizados. Estos hallazgos demuestran una alta prevalencia del MV2 en la población estudiada.

**Tabla 2***Presencia de MV2, según género*

<b>MV2</b>					<b>Total</b>
<b>Genero</b>	<b>Presencia</b>	<b>Número</b>	<b>Ausencia</b>	<b>Número</b>	
<b>Femenino</b>	70,3%	359	29,7%	152	511
<b>Masculino</b>	77,6%	239	22,4%	69	308
<b>Total</b>					819

**Fuente:** Elaboración propia

La presencia del conducto MV2 según el género fue de 70,3% (n=359) en mujeres y una ausencia de 29,7% (n=152), por otra parte, en el género masculino se obtuvo la presencia de MV2 en un 77,6% (n=239) y ausencia de 22,4% (n=69). Lo que nos demuestra mayor prevalencia en hombres basándonos en la muestra obtenida.

**Tabla 3***Presencia de MV2 con relación al grupo etario*

<b>Edad</b>	<b>Presencia Mv2</b>	<b>Numero</b>	<b>Ausencia Mv2</b>	<b>Numero</b>	<b>Total</b>
<b>18-30 Años</b>	89,7%	105	10,3%	12	
<b>31- 45 Años</b>	80,9%	165	19,1%	39	
<b>≥ 46 Años</b>	65,9%	328	34,1%	170	
<b>Total</b>		598		221	819

**Fuente:** Elaboración propia

Basándose en la edad se obtuvo una presencia de conducto MV2 del 89,7% en el grupo de 18-30 años, la prevalencia disminuyó en el grupo de 31-45 años con un 80,9% y 65,9% en el grupo  $\geq 46$  años. Llegando a la conclusión de que este conducto está con mayor frecuencia en pacientes jóvenes y una tendencia descendente conforme aumenta la edad.

**Tabla 4***Clasificación de Vertucci y presencia MV2.*

<b>Tipo Vertucci</b>	<b>Presencia MV2</b>	<b>Número</b>	<b>Ausencia MV2</b>	<b>Número</b>	<b>Total</b>
<b>I</b>	0	0	27%	221	
<b>II</b>	51,3%	420	0	0	
<b>III</b>	0,4%	3	0	0	
<b>IV</b>	19,2%	157	0	0	
<b>V</b>	0,7%	6	0	0	
<b>VI</b>	1,5%	12	0	0	
<b>Total</b>		598		221	819

**Fuente:** elaboración propia

Según la clasificación Vertucci se obtuvo una prevalencia del 27% (n=221) correspondiente al tipo I (ausencia de MV2), el tipo II 51,3% (n=420), tipo III 0,4% (n=3), IV con un 19,2% (n=157), tipo V 0,7% (n=6) y tipo VI 1,5% (n=12), tipo VII Y VII 0% (n=0). Siendo tipo II, I (ausencia de MV2) y IV los más prevalentes de esta clasificación.

**Tabla 5***Clasificación de Vertucci y prevalencia según sexo.*

<b>Tipo Vertucci</b>	<b>Femenino</b>	<b>Número</b>	<b>Masculino</b>	<b>Número</b>	<b>Total</b>
<b>I</b>	29,7%	152	22,4%	69	
<b>II</b>	49,1%	251	54,9%	169	
<b>III</b>	0,4%	2	0,3%	1	
<b>IV</b>	18,2%	93	20,8%	64	
<b>V</b>	1,2%	6	0	0	
<b>VI</b>	1,4%	7	1,6%	5	
<b>Total</b>		511		308	819

**Fuente:** Elaboración propia

Se relaciono la clasificación de Vertucci con el género y se obtuvo, tipo II el más frecuente en ambos géneros con un 54,9% en el género masculino y 49,1% en el género femenino, tipo I (ausencia de MV2) con 29,7% en mujeres y 22,4% en hombres, seguido por el tipo IV con un 20,8% en género masculino y 18,2% en femenino, por otro lado, los menos frecuentes tipo VI tiene una prevalencia similar con 1,4% en mujeres y 1,6 % en hombres, tipo III con 0,4% en mujeres y 0,3% en hombres, y tipo V con 1,2% solo en mujeres.

**Tabla 6***Tabla cruzada clasificación Vertucci y grupo etario*

<b>Tipo</b>						
<b>Vertucci</b>	<b>18-30 años</b>	<b>Número</b>	<b>31-45 años</b>	<b>Número</b>	<b>≥ 46 años</b>	<b>Número</b>
<b>I</b>	10,3%	12	19,1%	39	34,1%	170
<b>II</b>	49,6%	58	52,9%	108	51%	254
<b>III</b>	0,9%	1	0,5%	1	0,2%	1
<b>IV</b>	35,9%	42	24,5%	50	13,1%	65
<b>V</b>	0,9%	1	1%	2	0,6%	3
<b>VI</b>	2,6%	3	2%	4	1%	5
<b>Total</b>		511		308		819

**Fuente:** elaboración propia

Al evaluar la clasificación de Vertucci según el grupo etario se obtuvieron variaciones relevantes en el sistema de conductos mesiovestibulares, donde el tipo I (ausencia de MV2) mostro un incremento progresivo con la edad, registrándose valores de 10,3% en el grupo de 18-30 años, 19,1% en 31-45 años y 34,1% en pacientes  $\geq$  de 46 años.

El tipo II, presento frecuencias relativamente estables entre los grupos etarios con 49,6% (18-30 años), 52,9% (31-45 años) y 51% ( $\geq$  de 46 años). El tipo III, se obtuvo porcentajes bajos en todas las edades con 0,9% (18-30 años), 0,5% (31-45 años) y 0,2% ( $\geq$  de 46 años). A diferencia del tipo IV, que disminuyo de manera notable con la edad pasando de un 35,9% (18-

30 años), 24,5 % (31-45 años) y 13,1% ( $\geq$  de 46 años). Los tipos V con 0,9% (18-30 años), 1% (31-45 años), 0,6% ( $\geq$  de 46 años) y VI con 2,6% (18-30 años), 2% (31-45 años), 1% ( $\geq$  de 46 años). Estos hallazgos indican que con el incremento de edad se asocia con una menor presencia del conducto mesiovestibular lo que refleja el predominio del tipo I en pacientes mayores.

## Discusión

El principal objetivo de este estudio fue evaluar la prevalencia y la clasificación de Vertucci del segundo conducto mesiovestibular (MV2) en primeros molares superiores mediante el uso de tomografía computarizada de haz cónico (CBCT). El adecuado conocimiento de las variaciones anatómicas del sistema de conductos radiculares es fundamental para evitar complicaciones durante el tratamiento endodóntico, especialmente en los molares superiores, donde la falta de localización o tratamiento del MV2 constituye una causa frecuente de fracaso. Por lo tanto, el uso de CBCT se ha consolidado como una herramienta útil y necesaria al permitir la detección precisa de conductos adicionales y sus complejidades anatómicas (Anirudhan et al., 2022).

Diversos estudios respaldan la eficacia del CBCT en el tratamiento endodóntico de molares superiores, señalando que la omisión del MV2 es uno de los principales factores asociados al fracaso terapéutico (Hartwell et al., 2007). De forma complementaria, Blattner et al. (2010) confirmaron que el CBCT es un método confiable para la localización del MV2; sin embargo, recomiendan su uso selectivo debido a la mayor dosis de radiación, limitándolo a casos donde exista sospecha clínica de conductos adicionales. Asimismo, Patel et al. (2009) destacaron que, como técnica no invasiva, el CBCT ofrece ventajas diagnósticas relevantes, entre ellas la detección temprana de lesiones periapicales con alta precisión, lo que mejora la previsibilidad del tratamiento en comparación con las radiografías convencionales.

En cuanto a la prevalencia del MV2, Lee et al. (2011) reportaron una presencia del 69,6% en primeros molares maxilares. Este hallazgo es comparable con los resultados del presente estudio, donde la prevalencia global del MV2 fue del 73%. Además, se observó una mayor prevalencia en hombres (77,6%) en comparación con mujeres (70,3%). Esta tendencia coincide

con estudios previos que señalan una frecuencia más elevada del MV2 en el sexo masculino con un 69,4%, frente a un 62,1% en mujeres, posiblemente relacionada con una mayor susceptibilidad femenina a procesos de desmineralización y pérdida ósea cortical (Wang, 2017).

Respecto a la relación entre prevalencia del MV2 y edad, Kewalramani (2019) reportó que la detección del MV2 en pacientes menores de 20 años varía entre el 50,56% y el 85,70%, mostrando en todos los grupos etarios una disminución progresiva con el envejecimiento. De manera similar, en el presente estudio se observó un descenso significativo en la prevalencia del MV2: 89,7% en el grupo de 18–30 años, 80,9% en 31–45 años y 65,9% en pacientes  $\geq$  46 años. Esta disminución puede atribuirse a cambios fisiológicos asociados a la edad, tales como el estrechamiento progresivo de la cavidad pulpar, la calcificación de los conductos radiculares, lo que dificulta la identificación y el tratamiento del MV2 (Sue et al., 2018).

En relación con la clasificación de Vertucci, la literatura muestra una notable variabilidad en la configuración del sistema de conductos mesiovestibulares, influenciada por factores como la región geográfica, la edad y las características poblacionales. Pérez et al. (2017) reportaron una prevalencia similar entre los tipos II y IV. De manera comparable, Ratanajirasut et al. (2018) encontraron que los tipos II, IV y VI representaron el 65,5%, 26,9% y 5,0% de los casos, respectivamente. En otra población tailandesa, los mismos autores observaron distribuciones del 45,4% para el tipo II, 4,3% para el tipo III, 39,7% para el tipo IV, 8,3% para el tipo V y 1,7% para el tipo VI. Por su parte, Mufadhal y Madfa (2023) identificaron un patrón diferente, donde predominó el tipo II (30,4%) y el tipo III (28,1%), seguido del tipo IV (13,7%).

A su vez, Xian et al. (2024) señalaron que el tipo IV fue el más frecuente (65,0%), seguido por el tipo II (30,9%), mientras que los tipos III, V, VI y VII representaron porcentajes cercanos al 1%. A pesar de estas variaciones entre estudios, los hallazgos del presente trabajo

mantienen una tendencia similar: los tipos II y IV fueron las configuraciones más prevalentes en dientes con presencia de MV2, con 51,3% (n=420) y 19,2% (n=157), respectivamente. Esta concordancia sugiere que, independientemente de la población estudiada, los tipos II y IV suelen ser las configuraciones morfológicas más frecuentemente asociadas al MV2.

En conjunto, los hallazgos de este estudio resaltan la relevancia del uso de CBCT para la evaluación anatómica del primer molar superior y su impacto en la identificación del MV2. La variabilidad morfológica observada, así como su relación con factores como el sexo y la edad, reafirma la necesidad de una evaluación rigurosa del sistema de conductos antes de iniciar el tratamiento endodóntico. La concordancia con múltiples estudios previos fortalece la validez de los resultados y subraya la importancia de reconocer que el MV2 constituye un factor crítico para el éxito terapéutico.

## Conclusiones

Los resultados evidenciaron que la frecuencia del conducto mesiovestibular adicional (MV2) fue del 73%, lo que pone de manifiesto la relevancia del empleo de la tomografía computarizada de haz cónico (CBCT) como método diagnóstico complementario. Esta técnica de imagen proporciona información clínica detallada y confiable, facilitando la evaluación anatómica previa al tratamiento endodóntico de los primeros molares maxilares, especialmente para la detección de conductos adicionales. Su aporte diagnóstico permite detectar variaciones morfológicas que podrían pasar desapercibidas con métodos convencionales, reforzando su utilidad en la planificación y ejecución del tratamiento.

Asimismo, la alta prevalencia del MV2 confirma que este conducto debe considerarse en todo abordaje endodóntico de los primeros molares superiores. El predominio de los tipos II y IV, seguido por los tipos III, V y VI según la clasificación de Vertucci, evidencia que el MV2 presenta una anatomía interna altamente variable. La variabilidad anatómica del sistema de conductos radiculares constituye un reto clínico importante, ya que exige un alto grado de precisión durante la localización, conformación y obturación de los conductos para asegurar el éxito terapéutico. Se recomienda el uso de la tomografía computarizada de haz cónico (CBCT) como herramienta diagnóstica preoperatoria esencial, dado que permite una visualización tridimensional detallada de la anatomía radicular y contribuye a una planificación endodóntica más predecible.

### **Recomendaciones**

Se recomienda considerar el análisis tomográfico tridimensional por (CBCT) en casos donde exista sospecha de anatomía compleja o dificultad para identificar los conductos mediante métodos convencionales. El CBCT ofrece una visualización tridimensional precisa que facilita la localización del MV2 y optimiza la planificación del acceso e instrumentación.

Asimismo, es fundamental que el profesional cuente con un conocimiento sólido de la anatomía interna del sistema de conductos radiculares, ya que la variabilidad morfológica del MV2 exige habilidades clínicas específicas para lograr una adecuada conformación y obturación. La combinación de una correcta interpretación anatómica y el uso adecuado del CBCT contribuye a un tratamiento endodóntico más seguro, predecible y exitoso.

## Referencias

- Alrahabi, M., & Sohail, M. (2015). Evaluation of root canal morphology of maxillary molars using cone beam computed tomography. *Pakistan journal of medical sciences*, 31(2), 426–430.
- Anirudhan, S., Suneelkumar, C., Uppalapati, H., Anumula, L., & Kirubakaran, R. (2022). Detection of second mesiobuccal canals in maxillary first molars of the Indian population - a systematic review and meta-analysis. *Evidence-based dentistry*, 10.1038/s41432-022-0233-3.
- Asiri A. F. (2023). A Cone-Beam Computed Tomographic Analysis of Mesiobuccal Root Canals of Maxillary First Molars. *Cureus*, 15(9)
- Bjørndal, L., Simon, S., Tomson, P. L., & Duncan, H. F. (2019). Management of deep caries and the exposed pulp. *International endodontic journal*, 52(7), 949–973.
- Blattner, T.C. · George, N. · Lee, C.C. ... Efficacy of cone-beam computed tomography as a modality to accurately identify the presence of second mesiobuccal canals in maxillary first and second molars: a pilot study. *J Endod.* 2010; 36:867-870
- Cleghorn, B., Christie, W., & Dong, C. (2006). Root and root canal morphology of the human permanent maxillary first molar: a literature review. *Journal of endodontics*, 32(9), 813–821.

- Hartwell G, Appelstein CM, Lyons WW, Guzek ME (2007) The incidence of four canals in maxillary first molars – a clinical determination. *Journal of the American Dental Association* 138, 1344–6.
- Karabucak, B., Bunes, A., Chehoud, C., Kohli, M. R., & Setzer, F. (2016). Prevalence of MB2 canals in maxillary molars detected using CBCT technology. *Journal of Endodontics*, 42(4), 556–559.
- Kewalramani R, Murthy C S, Gupta R., (2019)The second mesiobuccal canal in three-rooted maxillary first molar of Karnataka Indian sub-populations: A cone-beam computed tomography study. *J Oral Biol Craniofac*. 9: 347–351.
- Lee, J. H., Kim, K. D., Lee, J. K., Park, W., Jeong, J. S., Lee, Y., Gu, Y., Chang, S. W., Son, W. J., Lee, W. C., Baek, S. H., Bae, K. S., & Kum, K. Y. (2011). Mesiobuccal root canal anatomy of Korean maxillary first and second molars by cone-beam computed tomography. *Oral surgery, oral medicine, oral pathology, oral radiology, and endodontics*, 111(6), 785–791.
- Machado G, García Y, Lozano J, V., & Manzanares M. (2009). Morfología de los conductos radiculares de premolares superiores e inferiores. *Endodoncia*, 27(1), 13–18
- Martins, J., Marques, D., Silva, E., Caramês, J., Mata, A., & Versiani, M. A. (2020). Second mesiobuccal root canal in maxillary molars-A systematic review and meta-analysis of prevalence studies using cone beam computed tomography. *Archives of oral biology*, 113

Mashyakhy, M., Awawdeh, M., Abu-Melha, A., Alotaibi, B., AlTuwaijri, N., Alazzam, N., Almutairi, R., & Alessa, R. (2022). Anatomical Evaluation of Root and Root Canal Configuration of Permanent Maxillary Dentition in the Population of the Kingdom of Saudi Arabia. *BioMed research international*, 2022

Mufadhal AA, Madfa AA.(2023) Morfología de los primeros molares maxilares permanentes evaluada mediante tomografía computarizada de haz cónico en una población yemení. *BMC Oral Health*. 23(1):46.

Olczak K, Pawlicka H. Morfología de los primeros y segundos molares maxilares analizada mediante tomografía computarizada de haz cónico en una población polaca. *BMC Med Imaging* . 2017;17(1):68.

Patel,S, J. Brown , T. Pimentel , R Kelly , F. Abella y C. Durack. Tomografía computarizada de haz cónico en endodoncia: una revisión de la literatura. *Int Endod J* , 52 ( 2019 ) , págs . 1138-1152

Patel S, Horner K (2009) The use of cone beam computed tomography in endodontics. *International Endodontic Journal* 42, 755–6.

Pérez-Heredia M, Ferrer-Luque CM, Bravo M, Castelo-Baz P, Ruíz-Piñón M, Baca P. (2017) Estudio por tomografía computarizada de haz cónico de la anatomía radicular y la configuración del conducto de los molares en una población española. *J. Endod*. 43(9):1511–6.

- Ratanajirasut R, Panichuttra A, Panmekiate S. Estudio tomográfico computarizado de haz cónico de la morfología radicular y del conducto de los primeros y segundos molares permanentes maxilares en una población tailandesa. *J Endod.* 2018;44(1):56–61.
- Reda, R., Di Nardo, D., Zanza, A., Bellanova, V., Abbagnale, R., Pagnoni, F., D'Angelo, M., Pawar, A. M., Galli, M., & Testarelli, L. (2023). Upper First and Second Molar Pulp Chamber Endodontic Anatomy Evaluation According to a Recent Classification: A Cone Beam Computed Tomography Study. *Journal of imaging*, 10(1), 9.
- Saygili, G., Uysal, B., Omar, B., Ertas, E. T., & Ertas, H. (2018). Evaluation of relationship between endodontic access cavity types and secondary mesiobuccal canal detection. *BMC oral health*, 18(1), 121.
- Shen, Y., & Gu, Y. (2021). Assessment of the presence of a second mesiobuccal canal in maxillary first molars according to the location of the main mesiobuccal canal-a micro-computed tomographic study. *Clinical oral investigations*, 25(6), 3937–3944.
- Sue M, Oda T, Sasaki Y, Ogura I. (2018) Cambios relacionados con la edad en la cámara pulpar de molares maxilares y mandibulares en imágenes de tomografía computarizada de haz cónico. *Oral Radiol.* 34(3):219–23.
- Talabani R. (2021). Assessment of root canal morphology of mandibular permanent anterior teeth in an Iraqi subpopulation by cone-beam computed tomography. *Journal of Dental Sciences* 16 (2021) 1182e1190

- Tzeng LT, Chang MC, Chang SH, Huang CC, Chen YJ, Jeng JH. Análisis del sistema de conductos radiculares de los primeros y segundos molares maxilares y sus correlaciones mediante tomografía computarizada de haz cónico. *J Formos Med Assoc.* 2020;119(5):968–73.
- Vertucci FJ. Morfología del conducto radicular y su relación con los procedimientos endodóncicos. *Endod Topics.* 2005;10:3–29.
- Wang, H., Ci, B., Zhang, X., Ning T, Yan Y, Ma D, Wu B, (2017). Analysis of patients with a second canal in mesiobuccal root of maxillary molars in Southern China: a retrospective study. *International Journal of Clinical and Experimental Medicine*, 10, 13678-13686.
- Xiang, Y., Wu, Z., Yang, L., Zhan W., Cao N., Xu X., Yaolin. (2024). Morfología y clasificación del segundo conducto mesiovestibular en los primeros molares maxilares: análisis mediante tomografía computarizada de haz cónico en una población china. *BMC Oral Health* **24** , 568
- Zhang, R., Yang, H., Yu, X., Wang, H., Hu, T., & Dummer, P. M. (2011). Use of CBCT to identify the morphology of maxillary permanent molar teeth in a Chinese subpopulation. *International endodontic journal*, 44(2), 162–169.
- Zhang, Y., Xu, H., Wang, D., Gu, Y., Wang, J., Tu, S., Qiu, X., Zhang, F., Luo, Y., Xu, S., Bai, J., Simone, G., & Zhang, G. (2017). Assessment of the Second Mesiobuccal Root Canal in Maxillary First Molars: A Cone-beam Computed Tomographic Study. *Journal of endodontics*, 43(12), 1990–1996.