UNIVERSIDAD HEMISFERIOS

Facultad Ciencias de la Salud

Tema:

Rehabilitación de paciente pediátrico de 4 años, mediante mantenedor de espacios con arco palatino y frente estético, por pérdida prematura de molares e incisivos superiores temporales. Reporte de caso clínico.

Trabajo de titulación para la obtención del Título de Odontólogo General

Presentada por:

Daniela Nicole Navarro Toledo

Tutora:

Dra. Ana del Carmen Armas Vega

Cotutor:

Dra. Nathaly Chávez J.

Quito, noviembre 2024

Resumen

Objetivo: Evitar el colapso de la arcada de un paciente pediátrico mediante la colocación de un mantenedor de espacios con doble banda, arco palatino y frente estético con el fin de devolver función y estética. **Introducción:** Los dientes anteriores deciduos desempeñan funciones clave en el desarrollo de la masticación, la guía incisiva, el apoyo en la fonación y la reducción de la longitud del arco dentario. La pérdida prematura de estos dientes ya sea por ausencia congénita, traumatismos o enfermedades, puede tener consecuencias significativas, como problemas de pronunciación y alineación dentaria. Para prevenir complicaciones, se utilizan mantenedores de espacios, que tienen como objetivo conservar la longitud del arco maxilar y evitar problemas de oclusión, especialmente en pacientes con riesgo de apiñamiento futuro. Este estudio describe la rehabilitación de un paciente pediátrico mediante un mantenedor de espacio con frente estético y arco palatino, con fines tanto funcionales como estéticos. **Materiales y Métodos:** Se realizó una investigación bibliográfica en la base de datos como son PubMed, EBSCO, Medline sobre la rehabilitación de paciente pediátrico de 4 años, mediante mantenedor de espacio con arco palatino y frente estético, por pérdida prematura de molares e incisivos superiores temporales entre los años 2019 a 2024. **Presentación de caso clínico**: Paciente de 4 años de sexo masculino, que acude a consulta a la clínica de odontopediatría de la Universidad Hemisferios, por motivo de consulta referido por la madre: “hace algún tiempo acudió a consulta en Londres y salió sin dientes, no recibimos ninguna explicación y ahora tiene vergüenza de sonreír, el dentista nos dijo que no colaboró y ya no volvimos”. La madre no refiere datos patológicos relevantes. Por la pérdida prematura de las piezas #54/51/61 de origen desconocido. Se rehabilita mediante un mantenedor de espacio de doble banda en las piezas # 55-65 con arco palatino y frente estético en piezas #51-61. **Conclusión:** Se concluye que la

rehabilitación de un paciente pediátrico de 4 años mediante mantenedor de espacios con arco palatino y frente estético es una opción efectiva para prevenir la migración de dientes adyacentes y mantener el espacio después de la pérdida prematura de molares e incisivos superiores temporales.

Palabras Claves: ODONTOLOGÍA PEDIÁTRICA, TRASTORNOS DEL HABLA, PERDIDA DENTARIA, MANTENEDOR DE ESPACIO.

Declaración De Aceptación De Norma Ética Y Derechos

El presente documento se ciñe a las normas éticas y reglamentarias de la Universidad Hemisferios. Así, declaro que lo contenido en este ha sido redactado con entera sujeción al respeto de los derechos de autor, citando adecuadamente las fuentes. Por tal motivo, autorizo a la Biblioteca a que haga pública su disponibilidad para lectura dentro de la institución, a la vez que autorizo el uso comercial de mi obra a la Universidad Hemisferios, siempre y cuando se me reconozca el cuarenta por ciento (40%) de los beneficios económicos resultantes de esta explotación.

Además, me comprometo a hacer constar, por todos los medios de publicación, difusión y distribución, que mi obra fue producida en el ámbito académico de la Universidad Hemisferios.

De comprobarse que no cumplí con las estipulaciones éticas, incurriendo en caso de plagio, me someto a las determinaciones que la propia Universidad plantee.

Daniela Nicole Navarro Toledo

Cédula: 1719148684

Dedicatoria

En este momento de gran satisfacción y logro, quiero expresar mi más profundo agradecimiento y dedicar este trabajo a aquellos que han sido fundamentales en mi camino.

A Dios, fuente de sabiduría y guía en mi camino, que me ha iluminado y fortalecido en momentos de debilidad.

A mi madre, ángel que me ha cuidado y apoyado desde mi nacimiento, que me ha enseñado el valor del amor y la perseverancia. Tu amor es mi refugio y mi fortaleza.

A mi padre, que me ha guiado y apoyado en mi crecimiento. Tu ejemplo es mi inspiración.

A mi hermano, compañero de vida y amigo incondicional, que me ha brindado su amor y apoyo en momentos de necesidad que ha compartido conmigo risas y lágrimas, triunfos y desafíos. Tu amor entrañable es un tesoro que valoro más que nada. Gracias por estar siempre a mi lado, por escucharme y por apoyarme en cada paso del camino.

A mi hija Mía Renata que es la luz que ilumina mi vida y me llena de orgullo. Su sonrisa es mi motivación y su abrazo es mi refugio. Eres mi razón de ser y mi mayor tesoro. Gracias por hacer que cada día sea un regalo.

A mis amigos, que han sido mi familia elegida. Su compañía, su apoyo y su aliento han sido fundamentales en mi proceso de crecimiento personal y profesional. Gracias por estar siempre ahí para mí, por escucharme y por hacerme reír.

Este trabajo es un tributo a todos ustedes, que han hecho posible mi sueño. Es un reflejo de su amor, su apoyo y su fe en mí. Espero que estén orgullosos de mí y que se sientan representados en estas páginas.

Con todo mi amor y gratitud,

Daniela Navarro

Índice

Resumen 2

Declaración De Aceptación De Norma Ética Y Derechos.....4

Dedicatoria.....5

Indice de Figuras 8

Resumen 9

Abstract.....10

Introducción.....11

Relato del caso.....13

Discusión 199

Conclusión 21

Referencias 22

Índice de Figuras

Figura 1. Fotos Extraorales 15

Figura 2. Foto intraoral. Vista frontal, se observa perdida dental de las piezas # 51/61 e interposición lingual..... 16

Figura 3. Foto intraoral. Vista Trasversal, se observa, perdida de la pieza #54 16

Figura 4. Baseado con yeso piedra 16

Figura 5. Vista Trasversal. Mantenedor de espacio con doble banda en las piezas # 55-65 con arco palatino y frente estético en piezas #51-61. 17

Figura 6. Modelo y mantenedor de espacio con arco palatino y frente estético 17

Figura 7. Vista Frontal. Mantenedor de espacio con doble bandas en las piezas #55-65 con arco palatino y frente estético en piezas #51-61. 17

Figura 8. Foto del paciente sonriendo 18

REHABILITACIÓN DE PACIENTE PEDIÁTRICO DE 4 AÑOS, MEDIANTE MANTENEDOR DE ESPACIOS CON ARCO PALATINO Y FRENTE ESTÉTICO, POR PÉRDIDA PREMATURA DE MOLARES E INCISIVOS SUPERIORES TEMPORALES. REPORTE DE CASO CLÍNICO.

Daniela Nicole Navarro Toledo

d.aninavarro0707@gmail.com

Resumen

Objetivo: Evitar el colapso de la arcada de un paciente pediátrico mediante la colocación de un mantenedor de espacios con doble banda, arco palatino y frente estético con el fin de devolver función y estética. **Introducción:** Los dientes anteriores deciduos desempeñan funciones clave en el desarrollo de la masticación, la guía incisiva, el apoyo en la fonación y la reducción de la longitud del arco dentario. La pérdida prematura de estos dientes ya sea por ausencia congénita, traumatismos o enfermedades, puede tener consecuencias significativas, como problemas de pronunciación y alineación dentaria. Para prevenir complicaciones, se utilizan mantenedores de espacios, que tienen como objetivo conservar la longitud del arco maxilar y evitar problemas de oclusión, especialmente en pacientes con riesgo de apiñamiento futuro. Este estudio describe la rehabilitación de un paciente pediátrico mediante un mantenedor de espacio con frente estético y arco palatino, con fines tanto funcionales como estéticos. **Materiales y Métodos:** Se realizó una investigación bibliográfica en la base de datos como son PubMed, EBSCO, Medline sobre la rehabilitación de paciente pediátrico de 4 años, mediante mantenedor de espacio con arco palatino y frente estético, por pérdida prematura de molares e incisivos superiores temporales entre los años 2019 a 2024. **Presentación de caso clínico**:

Paciente de 4 años de sexo masculino, que acude a consulta a la clínica de odontopediatría de la Universidad Hemisferios, por motivo de consulta referido por la madre: “hace algún tiempo acudió a consulta en Londres y salió sin dientes, no recibimos ninguna explicación y ahora tiene vergüenza de sonreír, el dentista nos dijo que no colaboró y ya no volvimos”. La madre no refiere datos patológicos relevantes. Por la pérdida prematura de las piezas #54/51/61 de origen desconocido. Se rehabilita mediante un mantenedor de espacio de doble banda en las piezas # 55-65 con arco palatino y frente estético en piezas #51-61. **Conclusión:** Se concluye que la rehabilitación de un paciente pediátrico de 4 años mediante mantenedor de espacios con arco palatino y frente estético es una opción efectiva para prevenir la migración de dientes adyacentes y mantener el espacio después de la pérdida prematura de molares e incisivos superiores temporales.

Palabras Claves: ODONTOLOGÍA PEDIÁTRICA, TRASTORNOS DEL HABLA, PERDIDA DENTARIA, MANTENEDOR DE ESPACIO.

Abstract

Objective: To prevent the collapse of the arch of a pediatric patient by placing a space maintainer with a double band, palatal arch, and aesthetic front to restore function and aesthetics. **Introduction:** The deciduous anterior teeth play key roles in the development of mastication, incisive guidance, phonation support and reduction of the length of the dental arch. The premature loss of these teeth, whether due to congenital absence, trauma, or disease, can have significant consequences, such as pronunciation and dental alignment problems. To prevent complications, space maintainers are used, which aim to preserve the length of the maxillary arch and avoid occlusion problems, especially in patients at risk of future crowding. This study

describes the rehabilitation of a pediatric patient using a space maintainer with an aesthetic front and palatal arch, for both functional and aesthetic purposes. **Materials and Methods:** A bibliographic search was conducted in the databases such as PubMed, EBSCO, Medline on the rehabilitation of a 4-year-old pediatric patient, using a space maintainer with a palatal arch and an aesthetic front, due to premature loss of upper molars and incisors. temporary between the years 2019 to 2024. **Clinical case presentation**: A 4-year-old male patient, who comes to the pediatric dentistry clinic of the Hemisferios University, for a consultation referred by the mother: "some time ago he came to a consultation in London and left without teeth, we did not receive any explanation and now he is ashamed to smile, the dentist told us that he did not collaborate and we did not return ". The mother does not report relevant pathological data. Due to the premature loss of pieces # 54/51/61 of unknown origin. It is rehabilitated by means of a doubleband space maintainer in teeth # 55-65 with a palatal arch and an aesthetic front in teeth # 51-61. **Conclusion:** It is concluded that the rehabilitation of a 4-year-old pediatric patient by means of a space maintainer with a palatal arch and an aesthetic front is an effective option to prevent the migration of adjacent teeth and maintain space after premature loss of primary upper molars and incisors.

Keywords: PEDIATRIC DENTISTRY, SPEECH DISORDERS, TOOTH LOSS, SPACE MAINTAINER.

Introducción

Desde una perspectiva funcional, los dientes anteriores deciduos desempeñan un papel crucial en el desarrollo de la masticación, la guía incisiva, el apoyo en el proceso de fonación y la reducción de la longitud del arco dentario, así como en la migración de los dientes contiguos y

antagonistas (Díaz, 2024). Debido a su elevada relevancia, la pérdida prematura de los dientes primarios se ha considerado un problema de salud bucal (Nadelman, 2020), la pérdida de piezas dentales puede producirse por diversos motivos, como la ausencia congénita, traumatismos o enfermedades dentales como la caries o la enfermedad periodontal (Gárate, 2021). En el caso de los niños, la pérdida de sus dientes suele ser una experiencia traumática, ya que a menudo son objeto de burlas por parte de sus compañeros (Pérez, 2021).

La pérdida prematura de los dientes deciduos anteriores puede tener consecuencias significativas, ya que puede influir en la capacidad de habla y en la forma de la arcada dental. Esto puede dar lugar a problemas de pronunciación, distorsión, sustitución y omisión de palabras, (Martín-Vacas, 2021) es por esto que los dientes desempeñan un papel esencial en la producción de determinados sonidos del lenguaje (Bedran, 2020). Además, si la totalidad del arco primario está comprometida, puede desencadenar inconvenientes en la alineación de los dientes permanentes, debido a la reducción del perímetro del arco, la extrusión de los dientes antagonistas, la migración e inclinación de los dientes adyacentes, la impactación de los dientes permanentes y erupciones tempranas o tardías, la desviación de la línea media y una discrepancia entre el espacio disponible en la arcada y el espacio primordial para organizar los dientes permanentes (Gárate, 2021). Así también la disposición de ubicar un mantenedor de espacios requiere un conocimiento exhaustivo de las indicaciones y contraindicaciones, así como la colocación del dispositivo apropiado en función de las necesidades específicas del paciente (Babakurd, 2024).

El propósito de la terapia en estos casos es preservar la ubicación de la dentición primaria en el arco dental hasta que se produzca la erupción de los dientes permanentes y éstos ocupen sus posiciones naturales y apropiadas (Nedeljkovic, 2023). Los mantenedores de espacio son un tipo

de dispositivo ortodóntico pasivo que se utiliza para preservar el espacio dental cuando se pierde prematuramente un diente (Carlo, 2019). Su función es conservar la longitud del arco maxilar, lo cual contribuye a prevenir problemas de oclusión que puedan surgir después, especialmente en pacientes con riesgo de apiñamiento dental futuro ya que el apiñamiento secundario se adquiere y se produce a causa de la pérdida prematura de los dientes primarios, especialmente los molares, lo cual conlleva la disminución de la longitud del arco dental (Khalaf, 2022), este tratamiento se puede considerar una excelente alternativa para la rehabilitación estética natural, ya que fomenta el desarrollo del habla, mejora la higiene oral, restaura la estética y la función masticatoria, e impide el desarrollo de hábitos linguales anormales y maloclusiones (Chandra, 2024). Frente a ello, este estudio pretende relatar la rehabilitación de un paciente pediátrico mediante un mantenedor de espacio con frente estético y arco palatino, por motivos funcionales y estéticos.

Relato del caso

Paciente de 4 años, sexo masculino acude a consulta a la clínica de odontopediatría de la Universidad Hemisferios. La madre refiere: “Hace algún tiempo acudió a consulta en Londres y salió sin dientes, no recibimos ninguna explicación y ahora tiene vergüenza de sonreír, el dentista nos dijo que no colaboró y ya no volvimos”

En la evaluación clínica se observa pérdida prematura de las piezas dentales #54, 51 y 61 por origen desconocido. Potencial colaborador de acuerdo con las escalas de Frankl. En la primera cita, después de llenar por completo el historial clínico y firmar del consentimiento informado el cual se encuentra en la clínica de la UHE, se realizó una profilaxis dental, fluorización y el registro fotográfico intra y extraoral (Figura 1) (Figura 2) (Figura3).

Al examen clínico, se observó la ausencia de piezas dentales #51, 61 y 54, confirmado por la valoración de la radiografía panorámica (presentada por los padres y adjunta al historial clínico) en donde se observó la ausencia total de dichas piezas. Además, se valoró los estadios de Noalla de los sucesores, los mismos que se encontraban así: para los incisivos centrales superiores en estadio 5 y para el premolar en estadio 4.

Tomando en cuenta la edad del paciente (4 años), sabiendo que el recambio dentario del primer molar superior es aproximadamente a los 9 años y de los incisivos centrales superiores entre los 6 y 7 años, junto con los estadios de Noalla prematuros de las piezas dentales sucesoras, se determinó el siguiente plan de tratamiento: colocar un mantenedor de espacios que permita preservar el diámetro tanto del molar perdido como de los incisivos y que a su vez tenga un frente estético, que le devuelva la confianza al paciente. Además, prevenir la instauración de hábitos como interposición lingual, deglución atípica y el desarrollo de mal oclusiones como mordida abierta.

Una vez planteado y aceptado el plan de tratamiento por sus padres, firmaron el consentimiento informado y se realizó la toma de impresiones, con pasta pesada (por nauseas con el alginato), para modelos de estudio y crear un mantenedor personalizado.

Se vació el molde con yeso piedra (Figura 4) y se lo envió con instrucciones al mecánico dental para la elaboración del mantenedor de espacio, que incluya: los dos incisivos centrales superiores para el frente estético, los mismos que deben ser coherentes con el tamaño de las piezas dentales restantes y en color A1, junto con un arco palatino sostenido en dos bandas metálicas asentadas en los segundos molares superiores (piezas dentales #55 y 65), con el fin de conservar el espacio del molar ausente y evitar la pérdida del perímetro de la arcada

En la segunda cita, se limpió con un cepillo profiláctico y polvo de piedra pómez las piezas dentales 55 y 65, a continuación, se realizó la prueba del mantenedor asegurando que esté bien ajustado y cómodo, tras la aprobación del representante y de la tutora de la clínica, se procedió a la cementación de este con ionómero de vidrio Golden Label- Fuji (Figura 5) (Figura 6) (Figura 7).

Figura 1. *Fotos Extraorales*

Figura 2. *Foto intraoral. Vista frontal, se observa perdida dental de las piezas # 51/61 e interposición lingual*

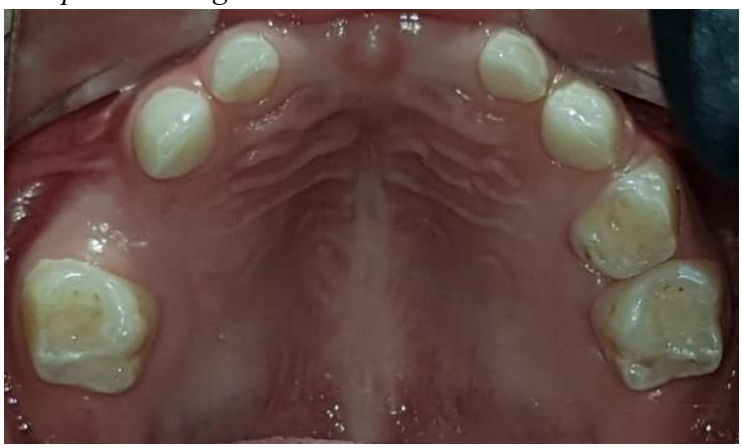

Figura 3. *Foto intraoral. Vista Trasversal, se observa, perdida de la pieza #54*

Figura 4. *Baseado con yeso piedra*

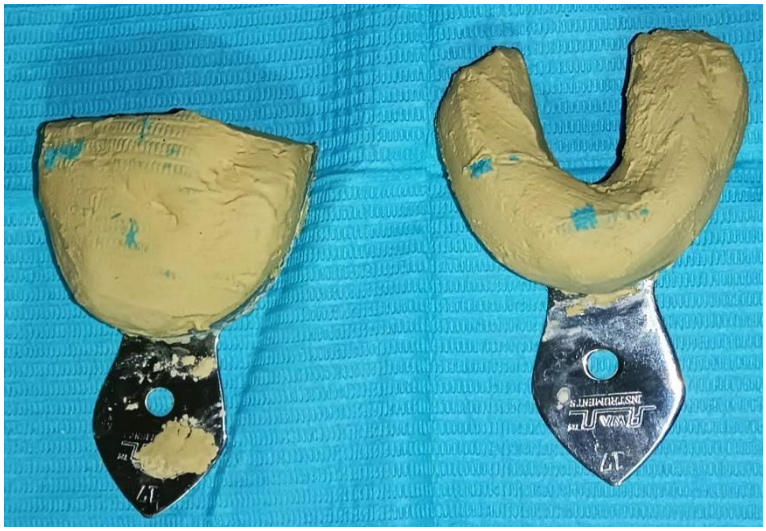

Figura 5. *Modelo y mantenedor de espacio con arco palatino y frente estético*

Figura 6. *Vista Trasversal. Mantenedor de espacio con doble banda en las piezas # 55-65 con arco palatino y frente estético en piezas #51 -61.*

Figura 5. *Vista Frontal. Mantenedor de espacio con doble bandas en las piezas #55-65 con arco palatino y frente estético en piezas #51-61.*

Se proporcionó información a los padres del menor sobre el cuidado del mantenedor antes descrito, aconsejando evitar consumir alimentos duros y pegajosos, como caramelos o chicles entre otros ya que pueden despegar o romper el mantenedor de espacios, así también retirarlo sin autorización, pues puede provocar el colapso de la arcada. También, que el niño evite halar cosas con sus dientes pues esto provocaría el desprendimiento del frente estético del mantenedor.

Se indicó cepillado dental como mínimo dos veces al día, específicamente después de cada ingesta alimenticia y previa al período de descanso nocturno, manteniendo una buena higiene oral, así mismo, se hizo énfasis en el uso de hilo dental alrededor del mantenedor de espacio con el fin de eliminar los residuos alimenticios que puedan acumularse. Finalmente, se recomendó el uso de un enjuague bucal que contenga flúor como ayudante dentro de la rutina de higiene oral (Figura 8).

Figura 6. *Foto del paciente sonriendo.*

Discusión

A esta edad, los dientes permanentes están comenzando a erupcionar, lo que significa que el manejo del espacio es crucial. La intervención temprana puede prevenir complicaciones futuras, como maloclusiones o apiñamiento dental, que son más comunes cuando hay pérdida prematura de dientes temporales (Fabricio, 2022). La pérdida prematura de los dientes anteriores primarios puede afectar la fonación de los niños y causar distorsión del habla (Bedran, 2020). Ya que van relacionados con problemas de la morfología, la funcionalidad y el aspecto psicosocial, esto se da cuando se pierden de manera prematura los dientes deciduos anteriores y caninos sin recibir tratamiento oportuno (Magno, 2021).

La elección de un arco palatino con un frente estético puede mejorar la aceptación del dispositivo por parte del niño, lo que es fundamental para el éxito del tratamiento. Un diseño cómodo y estético puede fomentar la cooperación del paciente, lo que resulta en un mejor pronóstico a largo plazo (Villegas García, 2023). Los mantenedores de espacio tienen la posibilidad de usarse de forma preventiva frente a la pérdida de dientes deciduos debido a que son de simple creación y desempeño, resultan muy eficaces para evadir problemas de apiñamiento o perdida de espacio, |una vez que se escoja el mantenedor conveniente para cada caso en particular, además de que se cumplan las normas correctas tanto radiográficamente como clínicamente (Nadelman, 2020).

El conocimiento de los progenitores acerca del cuidado odontológico y la higiene oral de los infantes determinan su bienestar general y su calidad de vida (Ali,2022). A pesar de enfrentar dificultades para lograr que su hijo realice la higiene bucal, los padres pueden adoptar enfoques innovadores y proactivos, como distraer al niño mientras le cepillaban los dientes (Suprabha,

2020). Así también como conocimiento de los progenitores adquirieron medidas preventivas, tales como un moderado consumo de alimentos ricos en azúcar, este también fue reconocido un factor clave para el logro de resultados favorables (Lotto, 2020).

La limitación principal del presente estudio fue la imposibilidad de realizar controles al paciente. Esto debido a que el niño con sus padres vive fuera del país (Londres - Inglaterra) y acudieron a la clínica de la UHE para tener una segunda opinión y buscar una solución al problema dental de su hijo aprovechando su estancia de vacaciones en Quito – Ecuador.

La atención odontológica pediátrica se enfrenta a un desafío creciente: la pérdida prematura de dientes primarios a menudo es causada por caries y como odontólogos, tenemos un papel fundamental en la prevención de esta problemática y en la implementación de tratamientos oportunos y efectivos. Los mantenedores de espacio son dispositivos esenciales para preservar los espacios dentales que quedan vacíos tras la pérdida de un diente, evitando así problemas de apiñamiento y maloclusiones en la dentición permanente.

Un abordaje integral a estos pacientes implica la promoción de hábitos de higiene bucal adecuados desde temprana edad, la educación a los padres sobre la importancia de una dieta saludable y la realización de controles odontológicos regulares. Así mismo, es fundamental identificar de manera temprana las caries y las lesiones que puedan comprometer la salud de los dientes primarios y realizar las intervenciones necesarias para detener la progresión de la caries y evitar la pérdida de dientes, optando por tratamientos mínimamente invasivos cuando sea posible.

La colocación de mantenedores de espacio debe ser realizada de forma precisa y cuidadosa, seleccionando el tipo de mantenedor más adecuado para cada caso. Los controles

periódicos son indispensables para evaluar la adaptación del mantenedor, la higiene bucal del paciente y la erupción de los dientes permanentes. Así también la importancia de incorporar estos conocimientos y habilidades en las mallas curriculares de las carreras de Odontología es indispensable para formar profesionales capaces de brindar una atención de calidad a los niños y adolescentes.

Al capacitar a los odontólogos en el manejo de los mantenedores de espacio, se contribuye a mejorar la salud bucal de la población infantil y a prevenir problemas ortodónticos a largo plazo. Además, es fundamental promover la investigación para evaluar la eficacia de diferentes tipos de mantenedores de espacio y desarrollar nuevas tecnologías, de esta manera, es preciso establecer protocolos clínicos basados en la evidencia científica para estandarizar los procedimientos y garantizar la calidad de la atención.

La colaboración con otras especialidades, como ortodoncistas, pediatras y nutricionistas, es esencial para ofrecer un enfoque multidisciplinario a los pacientes. Al adoptar un enfoque integral y preventivo, los odontólogos pueden contribuir significativamente a mejorar la calidad de vida de los niños y a garantizar un desarrollo dental sano y equilibrado.

Conclusión

La colocación y el buen uso del mantenedor de espacios de doble banda, arco palatino y frente estético es evitar el colapso de la arcada con una opción efectiva para prevenir la migración de dientes adyacentes y mantener el espacio después de la pérdida prematura de molares e incisivos superiores temporales, devolviendo la confianza del paciente.

Referencias

Ali A, Hebbal M, Aldakheel N, Al Ghamdi N, Eldwakhly E. Assessment of Parental Knowledge towards Space Maintainer as an Essential Intervention after Premature Extraction of Primary Teeth. Healthcare (Basel). 2022 Jun 7;10(6):1057. doi: 10.3390/healthcare10061057. PMID: 35742108; PMCID: PMC9222972.

Babakurd, F., Al Shammary, N. H., Azrak, L., Al-Nerabieah, Z., Alkhouli, M., & Dashash, M. (2024). Assessment of dentists' knowledge of space maintainer indications after primary first molar extraction: A cross-sectional study. Cureus, 16(6), e61738. https://doi.org/10.7759/cureus.61738

Bedran N, Magno MB, Masterson D, de Castro ACR, Maia LC. Premature loss of primary anterior teeth and its consequences to primary dental arch and speech pattern: A systematic review and meta-analysis. Int J Paediatr Dent. 2020 Nov;30(6):687-712. doi: 10.1111/ipd.12644. Epub 2020 Apr 20. PMID: 32243000.

Carlo, E. M., Vallejos, A. A., Celina, S. C., Leticia, A. S. N., Fernando, R. B. J., Lara, C. R. E., & Loyola, C. A. P. (2019). Casos clínicos en Odontopediatría. Researchgate.net. https://www.researchgate.net/profile/Carlo-Eduardo-Medina-Solis/publication/322244522_Mis_casos_clinicos_en_Odontopediatria/links/5a4ddbd60f7e9b8284c57b0b/Mis-casos-clinicos-en-Odontopediatria.pdf

Chandra, A., Kabra, S. P., Yeluri, R., Thosar, N. R., Khubchandani, M., Pankey, N., Pande, M. S., & Yeluri, G. (2024). Biogenic tooth-integrated fixed functional space maintainer for pediatric use: A novel approach. Cureus, 16(7), e63621. https://doi.org/10.7759/cureus.63621

Díaz-Valdés, Katia, Iglesias-Iglesias, Modesto Antonio, Fernández-Canino, Adrián, López-, Marilen, & Pérez-Díaz, María Karla. (2024). Pérdida prematura de dientes temporales en escolares. *Revista de Ciencias Médicas de Pinar del Río*, *28*(1). Epub 01 de enero de 2024. Recuperado en 31 de agosto de 2024, de http://scielo.sld.cu/scielo.php?script=sci_arttext&pid=S156131942024000100011&lng=es&tlng=es.

Fabricio, V. C. C. (2022, invierno 4). INFLUENCIA DE LA PÉRDIDA PREMATURA DE MOLARES EN EL DESARROLLO DE LA MALOCLUSIÓN DENTAL. Edu.ec.

Khalaf, K., Mustafa, A., Wazzan, M., Omar, M., Estaitia, M., & El-Kishawi, M. (2022). Clinical effectiveness of space maintainers and space regainers in the mixed dentition: A systematic review. The Saudi Dental Journal, 34(2), 75–86. https://doi.org/10.1016/j.sdentj.2021.09.025

Khalaf K, Mustafa A, Wazzan M, Omar M, Estaitia M, El-Kishawi M. Clinical effectiveness of space maintainers and space regainers in the mixed dentition: A systematic review. Saudi Dent J. 2022 Feb;34(2):75-86. doi: 10.1016/j.sdentj.2021.09.025. Epub 2021 Oct 9. PMID: 35241896; PMCID: PMC8864378.

Lotto, M., Strieder, A. P., Ayala Aguirre, P. E., Andrade Moreira Machado, M. A., Rios, D., Cruvinel, A., & Cruvinel, T. (2020). Parental perspectives on early childhood caries: A qualitative study. International journal of paediatric dentistry, 30(4), 451–458. https://doi.org/10.1111/ipd.12622

Magno MB, Pithon MM, Castro ACR, Maia LC. Does the premature loss of primary anterior teeth cause morphological, functional and psychosocial consequences? Braz Oral Res. 2021

Nov 19;35:e092. doi: 10.1590/1807-3107bor-2021.vol35.0092. PMID: 34816892.

Martín-Vacas, A., Caleya, A. M., & Gallardo, N. E. (2021). Comparative Analysis of Space Maintenance Using Transpalatal Arch and Nance Button. The Journal of Clinical Pediatric Dentistry, 45(2), 129–134. https://doi.org/10.17796/1053-4625-45.2.10

Nedeljkovic, A., Petrovic, M., & Andjelic, B. (2023). Space maintenance of premature primary tooth loss - an overview. *Experimental and Applied Biomedical Research (EABR)*, *0*(0). https://doi.org/10.2478/sjecr-2022-0009

Nadelman, P., Bedran, N., Magno, M. B., Masterson, D., de Castro, A. C. R., & Maia, L. C. (2020). Premature loss of primary anterior teeth and its consequences to primary dental arch and speech pattern: A systematic review and meta-analysis. *International Journal of Paediatric Dentistry*, *30*(6), 687–712. https://doi.org/10.1111/IPD.12644

Nadelman, P., Gárate, K. M., Oliveira, A., Pithon, M. M., de Castro, A. C. R., & Maia, L. C. (2021). Dental arch perimeter changes as a result from premature loss of primary anterior teeth due to trauma: A case series in infant and pre-school children. International Journal of Paediatric Dentistry, 31(5), 598–605. https://doi.org/10.1111/ipd.12738

Nadelman, P., Bedran, N., Magno, M. B., Masterson, D., de Castro, A. C. R., & Maia, L. C. (2020). Premature loss of primary anterior teeth and its consequences to primary dental arch and speech pattern: A systematic review and meta-analysis. International Journal of Paediatric Dentistry, 30(6), 687–712. https://doi.org/10.1111/ipd.12644

Spodzieja, K., & Olczak-Kowalczyk, D. (2022). Premature loss of deciduous teeth as a symptom of systemic disease: A narrative literature review. *International Journal of Environmental Research and Public Health*, *19*(6), 3386. https://doi.org/10.3390/ijerph19063386

Suprabha, B. S., D'Souza, V., Shenoy, R., Karuna, Y. M., Nayak, A. P., & Rao, A. (2021). Early childhood caries and parents' challenges in implementing oral hygiene practices: a qualitative study. International journal of paediatric dentistry, 31(1), 106–114. https://doi.org/10.1111/ipd.12696

Villegas García, J. L., González Martínez, A., Olvera Baltazar, F., & Reyes Garduño, E. (2023). Zapatilla distal modificada por pérdida prematura de guía eruptiva. Presentación de un caso clínico. Revista de odontopediatria latinoamericana, 13. https://doi.org/10.47990/alop.v13i1.595