UNIVERSIDAD HEMISFERIOS

Facultad de Ciencias de la Salud

Tema:

Abordaje quirúrgico de diente supernumerario con regeneración ósea guiada: Reporte de caso clínico

Trabajo de titulación para la obtención del Título de Odontólogo

Presentado por:

María del Carmen Rodríguez Villalba

Tutor:

Dra. María Viviana Mora Astorga

Quito, junio de 2025

Resumen

Introducción: Los dientes supernumerarios son estructuras dentales adicionales con una prevalencia del 0.1% al 3.8%, que pueden causar complicaciones como apiñamiento dental, erupción retardada y quistes odontogénicos, afectando la estética y funcionalidad oral. Objetivo: Este estudio pretende exponer el manejo quirúrgico de un diente supernumerario con regeneración ósea, ejecutado en una paciente femenina de 22 años de edad atendida en la clínica de la Universidad Hemisferios, destacando la planificación preoperatoria, la técnica quirúrgica, el uso de biomateriales y los resultados obtenidos. Materiales y Métodos: Se realizó un examen clínico intraoral y extraoral, radiografía panorámica y tomografía computarizada para evaluar la posición del diente supernumerario, además de exámenes sanguíneos para descartar contraindicaciones quirúrgicas. El tratamiento incluyó la extracción quirúrgica del diente mediante osteotomía, seguida de regeneración ósea guiada con aloinjerto de hueso desmineralizado y membrana de pericardio porcino para preservar el volumen óseo y mejorar la cicatrización. Resultados: El procedimiento fue exitoso, logrando la eliminación del diente supernumerario y la regeneración adecuada del defecto óseo. La paciente mostró una recuperación favorable sin complicaciones postoperatorias, con una cicatrización óptima y estabilidad del injerto. Conclusiones: El abordaje quirúrgico con regeneración ósea guiada es una técnica efectiva y segura para el manejo de dientes supernumerarios, ya que favorece la restauración ósea, mejora la calidad de vida del paciente y facilita futuras rehabilitaciones dentales. La planificación preoperatoria y el uso adecuado de biomateriales son esenciales para el éxito del tratamiento.

Palabras clave: *Dientes supernumerarios, regeneración ósea guiada, aloinjertos de hueso desmineralizado.*

Declaración de aceptación de norma ética y derechos

El presente documento se ciñe a las normas éticas y reglamentarias de la Universidad Hemisferios. Así, declaro que lo contenido en este ha sido redactado con entera sujeción al respeto de los derechos de autor, citando adecuadamente las fuentes. Por tal motivo, autorizo a la Biblioteca a que haga pública su disponibilidad para lectura dentro de la institución, a la vez que autorizo el uso comercial de mi obra a la Universidad Hemisferios, siempre y cuando se me reconozca el cuarenta por ciento (40%) de los beneficios económicos resultantes de esta explotación.

Además, me comprometo a hacer constar, por todos los medios de publicación, difusión y distribución, que mi obra fue producida en el ámbito académico de la Universidad Hemisferios.

De comprobarse que no cumplí con las estipulaciones éticas, incurriendo en caso de plagio, me someto a las determinaciones que la propia Universidad plantee.

Firmado electrónicamente por:
MARIA DEL CARMEN
RODRIGUEZ VILLALBA
Validar únicamente con FirmaEC

María del Carmen Rodríguez Villalba

C.I. 150125243-9

Dedicatoria

Agradezco a Dios por su guía, su luz y su fuerza constante, que han sido mi sostén en cada paso de este camino académico que hoy culmina.

A mi mamá, por ser mi ejemplo, mi motor y mi mayor apoyo. Su amor incondicional, su constancia y su sacrificio silencioso me impulsaron incluso cuando sentí que no podía más. Este logro es tan suyo como mío.

A mi querido abuelito Jaime, quien, aunque ya no me acompaña físicamente, ha estado presente en cada momento. Su recuerdo, su ternura y su fe en mí me han dado fuerza en los días más difíciles.

A mis docentes, por cada enseñanza que dejó huella en mi formación. En especial, a la doctora Viviana Mora, quien ha sido una guía constante, una mentora durante toda la carrera, y una tutora comprometida que me acompañó con sabiduría y paciencia. A la doctora Estefanny Carvajal, por ser fuente de inspiración, por su apoyo en este último tramo y por enseñarme desde la pasión por esta profesión.

A mis amigos que me acompañaron sin condiciones en este proceso, y en especial a Steeven, Sepho y Mati, por ser refugio, risa, compañía y apoyo en cada etapa. Gracias por estar, por quedarse, y por sostenerme.

A todos ellos, dedico este trabajo con profundo cariño, respeto y gratitud.

Índice

Resumen 2

Declaración de aceptación de norma ética y derechos 3

Dedicatoria..... 4

Índice 5

Índice de ilustraciones 6

Resumen 7

Abstract..... 8

Introducción..... 9

Presentación de caso clínico 11

Discusión 17

Conclusión 19

Referencias 20

Índice de ilustraciones

Ilustración 1 11

Ilustración 2 11

Ilustración 4 14

Ilustración 5 14

Ilustración 6 15

Ilustración 7 15

Ilustración 8 15

Ilustración 9 15

Ilustración 10 16

Ilustración 11 16

Abordaje Quirúrgico De Diente Supernumerario Con Regeneración Ósea Guiada: Reporte De Caso Clínico.

María del Carmen Rodríguez Villalba

mariarodriguezvillalb@gmail.com

Resumen

Introducción: Los dientes supernumerarios son estructuras dentales adicionales con una prevalencia del 0.1% al 3.8%, que pueden causar complicaciones como apiñamiento dental, erupción retardada y quistes odontogénicos, afectando la estética y funcionalidad oral. Objetivo: Este estudio pretende exponer el manejo quirúrgico de un diente supernumerario con regeneración ósea, ejecutado en una paciente femenina de 22 años de edad atendida en la clínica de la Universidad Hemisferios, destacando la planificación preoperatoria, la técnica quirúrgica, el uso de biomateriales y los resultados obtenidos. Materiales y Métodos: Se realizó un examen clínico intraoral y extraoral, radiografía panorámica y tomografía computarizada para evaluar la posición del diente supernumerario, además de exámenes sanguíneos para descartar contraindicaciones quirúrgicas. El tratamiento incluyó la extracción quirúrgica del diente mediante osteotomía, seguida de regeneración ósea guiada con aloinjerto de hueso desmineralizado y membrana de pericardio porcino para preservar el volumen óseo y mejorar la cicatrización. Resultados: El procedimiento fue exitoso, logrando la eliminación del diente supernumerario y la regeneración adecuada del defecto óseo. La paciente mostró una recuperación favorable sin complicaciones postoperatorias, con una cicatrización óptima y estabilidad del injerto. Conclusiones: El abordaje quirúrgico con regeneración ósea guiada es una técnica efectiva y segura para el manejo de dientes supernumerarios, ya que favorece la restauración ósea, mejora la calidad de vida del paciente y facilita futuras rehabilitaciones dentales. La planificación preoperatoria y el uso adecuado de biomateriales son esenciales para el éxito del tratamiento.

Palabras clave: *Dientes supernumerarios, regeneración ósea guiada, aloinjertos de hueso desmineralizado.*

Abstract

Introduction: Supernumerary teeth are additional dental structures with a prevalence ranging from 0.1% to 3.8%, which can cause complications such as dental crowding, delayed eruption, and odontogenic cysts, affecting aesthetics and oral functionality. Objective: This study aims to present the surgical management of a supernumerary tooth with guided bone regeneration, performed on a 22-year-old female patient at the Universidad Hemisferios clinic, highlighting preoperative planning, surgical technique, biomaterial use, and the obtained results. Materials and Methods: An intraoral and extraoral clinical examination, panoramic radiography, and computed tomography were performed to assess the position of the supernumerary tooth, along with blood tests to rule out surgical contraindications. The treatment included the surgical extraction of the tooth through osteotomy, followed by guided bone regeneration using a demineralized bone allograft and a porcine pericardium membrane to preserve bone volume and improve healing. Results: The procedure was successful, achieving the removal of the supernumerary tooth and adequate regeneration of the bone defect. The patient showed favorable recovery with no postoperative complications, optimal healing, and graft stability. Conclusions: The surgical approach with guided bone regeneration is an effective and safe technique for managing supernumerary teeth, as it promotes bone restoration, improves the patient's quality of life, and facilitates future dental rehabilitations. Preoperative planning and the appropriate use of biomaterials are essential for treatment success.

Key words: *Supernumerary teeth, guided bone regeneration, demineralized bone allografts.*

Introducción

Los dientes supernumerarios son estructuras dentales adicionales que se desarrollan en la cavidad oral más allá del número habitual de dientes presentes en la dentición normal (Hernández-Alfaro & Guijarro-Martínez, 2018). Estos pueden localizarse en cualquier región del arco dentario, aunque su prevalencia es mayor en la zona anterior del maxilar superior (Gómez-Rueda et al., 2023). Se estima que la frecuencia de estas anomalías oscila entre el 0.1% y el 3.8% de la población general, con una mayor incidencia en la dentición permanente en comparación con la primaria (Sánchez-Labrador et al., 2021). Los dientes supernumerarios pueden generar diversas complicaciones clínicas, incluyendo apiñamiento dentario, erupción retardada o ectópica de las piezas dentales permanentes, así como la formación de quistes y tumores odontogénicos (Renovato Aguilar et al., 2022). Además, su presencia puede contribuir al desarrollo de maloclusiones, desplazamiento de dientes adyacentes y alteraciones funcionales y estéticas significativas en la cavidad oral (Ramírez-Fernández & López-Valverde, 2021).

La etiología de los dientes supernumerarios no está completamente esclarecida, aunque se han propuesto diversas teorías (Gómez-Rueda et al., 2017). Entre las principales hipótesis se incluyen la hiperactividad de la lámina dental, la dicotomía del germen dental y factores genéticos y hereditarios (Singh et al., 2022). Estudios recientes han sugerido que los dientes supernumerarios son más prevalentes en hombres que en mujeres, con una proporción de aproximadamente 2:1 (Meade, 2020). Además, pueden asociarse con síndromes genéticos como la displasia cleidocraneal y el síndrome de Gardner (Sánchez & Blanco, 2019). Las complicaciones adicionales incluyen la resorción radicular de los dientes adyacentes, infecciones y problemas estéticos (Silva & Carvalho, 2018).

El tratamiento de los dientes supernumerarios depende de varios factores, incluyendo el tipo, la posición y las complicaciones potenciales que puedan causar (Cordero-Ortiz et al., 2022). En algunos casos, se recomienda la monitorización regular si no presentan síntomas o problemas funcionales (Torres & Tamimi, 2019). Sin embargo, la mayoría de los dientes supernumerarios que interfieren con la erupción normal de los dientes permanentes, causan apiñamiento o tienen el potencial de formar quistes, requieren intervención (Vallecillo & Olmedo, 2020). Las opciones de

tratamiento incluyen la extracción quirúrgica seguida de ortodoncia para cerrar los espacios y corregir la alineación dental (Islas Hernández et al., 2017).

El tratamiento quirúrgico de los dientes supernumerarios requiere una planificación preoperatoria meticulosa, que a menudo incluye el uso de imágenes de tomografía computarizada de haz cónico (CBCT) para determinar la posición exacta y la relación con los dientes adyacentes (Vignoletti & De Sanctis, 2021). La CBCT proporciona imágenes tridimensionales detalladas que permiten una evaluación precisa de la anatomía dental y maxilofacial, facilitando una planificación quirúrgica más efectiva (Villanueva & Gutiérrez, 2018). La extracción quirúrgica puede ser compleja, especialmente si el diente supernumerario está profundamente impactado o asociado con estructuras anatómicas (Yáñez-Vico & Iglesias-Linares, 2019). La regeneración ósea guiada y el uso de injertos son esenciales para asegurar una correcta cicatrización y mantenimiento del espacio alveolar (Zhao & Zhang, 2021). La regeneración ósea es beneficiosa ya que permite la reconstrucción adecuada del defecto óseo y mejora la estética y funcionalidad del área tratada (Amoroso Acosta, 2021).

La regeneración ósea guiada (ROG) es una técnica que se utiliza frecuentemente en la cirugía dental para promover la formación de hueso nuevo en áreas donde se ha perdido debido a la extracción dental o a otras condiciones. La ROG implica el uso de barreras membranosas que dirigen el crecimiento de células óseas y evitan que el tejido blando ocupe el espacio destinado a la regeneración ósea (Urban et al., 2019). Este procedimiento es fundamental en la reconstrucción de defectos óseos, especialmente en pacientes jóvenes, ya que facilita la posterior colocación de implantes dentales y mejora los resultados estéticos y funcionales a largo plazo (Liu & Kerns, 2014). Frente a lo expuesto, este estudio pretende exponer el manejo quirúrgico de diente supernumerario con regeneración ósea, ejecutado en una paciente femenina de 22 años de edad atendida en la clínica de la Universidad Hemisferios.

Presentación de caso clínico

Paciente femenina de 22 años de edad acude a la clínica de la Universidad Hemisferios refiriendo molestias en la región mentoniana de la mandíbula, tiene su radiografía panorámica y se observa la presencia de un órgano dental adicional (Ilustracion 1). Se realiza el examen clínico intraoral, y se evidencia una masa palpable en la región anterior de la mandíbula, la cual también es detectable mediante palpación extraoral. Se envía a la paciente a realizarse una tomografía computarizada para una evaluación detallada en dónde se evidencia que el diente supernumerario incluido se ubica hacia la zona vestibular entre los órganos dentales 33 y 34 (Ilustracion 2).

Ilustración 1: *Radiografía panorámica del paciente.*

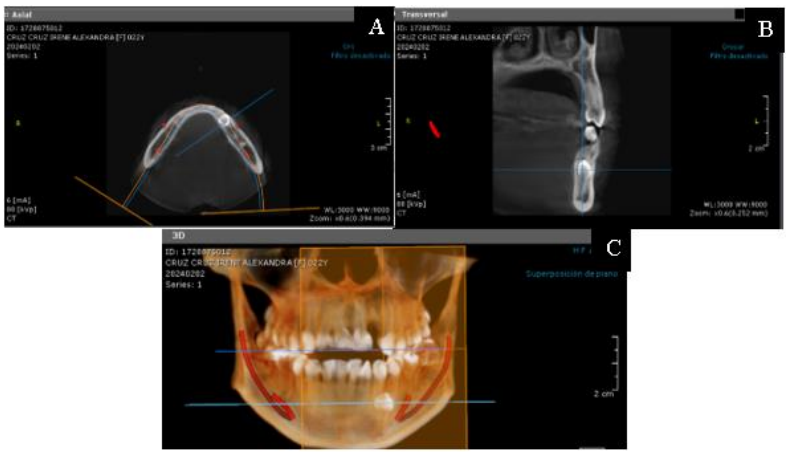

Ilustración 2: *Tomografía computarizada. (A. Corte Axial. B. Corte Transversal. B. Reconstrucción en 3D).*

Se solicitaron exámenes de química sanguínea, tiempos de coagulación y biometría hemática previos a la cirugía, confirmando que la paciente se encontraba en condiciones óptimas para el procedimiento. La tomografía computarizada reveló que el

diente supernumerario se encontraba en el estadio 8 de Nolla, con aproximadamente dos tercios de desarrollo radicular, lo que indicaba un alto riesgo de erupción y posible impacto en los órganos dentarios 33 y 34, evidenciándose apiñamiento dental en el examen intraoral.

Tras analizar los exámenes complementarios y clínicos, se discutieron con la paciente las opciones terapéuticas. Se le propuso la extracción quirúrgica del diente supernumerario, seguida de tratamiento ortodóntico para corregir el apiñamiento dental y regeneración ósea guiada para optimizar la cicatrización y el mantenimiento del espacio alveolar. Se le explicaron los beneficios y posibles complicaciones del procedimiento, tras lo cual la paciente aceptó y firmó el consentimiento informado.

La cirugía fue realizada por residentes de cirugía oral de la Universidad Hemisferios, siguiendo los protocolos quirúrgicos establecidos. El procedimiento incluyó la extracción del diente supernumerario mediante osteotomía, la colocación de un aloinjerto de hueso desmineralizado y una membrana de pericardio porcino para facilitar la regeneración ósea y optimizar la recuperación del área tratada.

Se realizó una profilaxis dental para disminuir la carga bacteriana precio a la cirugía. Se realizó el bloqueo anestésico en dónde se empleó la técnica anestésica para bloquear el nervio mentoniano y la técnica troncular para anestesiar el nervio dentario inferior, así como los nervios labial y bucal. A continuación, se realizó una incisión de forma triangular, con el objetivo de preservar las papilas gingivales de la paciente (*Ilustración 4*). La incisión se extendió a lo largo de los órganos dentales 33 y 34 en la región vestibular, asegurando una exposición óptima del área quirúrgica para facilitar el acceso y la visibilidad durante el procedimiento.

Después de la incisión, se realizó el levantamiento del colgajo mucoperióstico para exponer el diente supernumerario. Se empleó una pieza de baja velocidad con una

fresa redonda para llevar a cabo la osteotomía en la zona de acceso al diente supernumerario (Ilustración 5). Una vez completada la osteotomía, se obtuvo una adecuada visualización de la corona y parte de la raíz del diente, lo que permitió proceder con la odontosección (Ilustración 6).

Para la extracción, se utilizaron elevadores rectos, aplicando movimientos controlados de luxación, lo que permitió la remoción completa del diente junto con su capuchón dental (Ilustración 7). Posteriormente, se cureteó el alveolo para eliminar restos de tejido remanente y optimizar la regeneración ósea. Se colocó un aloinjerto de hueso desmineralizado, previamente hidratado en suero fisiológico, y se compactó cuidadosamente en el defecto óseo (Ilustración 8). A continuación, se aplicó una membrana de pericardio porcino, actuando como barrera biológica para favorecer la regeneración ósea y prevenir la invasión de tejido blando en el área tratada (Ilustración 9).

Finalmente, se realizó el cierre del colgajo mediante sutura reabsorbible, asegurando un correcto posicionamiento de los márgenes quirúrgicos y una adecuada adaptación de las papilas gingivales (Ilustración 10). Se proporcionaron a la paciente indicaciones postoperatorias detalladas para favorecer una óptima recuperación y cicatrización del sitio quirúrgico. Se programó un control postoperatorio a los 8 días, momento en el que se evaluaría la evolución de la cicatrización y se retirarían los puntos si fuera necesario. Como parte del manejo postquirúrgico, se indicó amoxicilina con ácido clavulánico 1 g cada 12 horas para prevención de infecciones, paracetamol 1 g cada 8 horas para control del dolor y ibuprofeno 600 mg cada 8 horas como antiinflamatorio. Además, se enfatizó la importancia de seguir estrictamente las indicaciones médicas, mantener una higiene oral adecuada, y evitar alimentos duros o calientes que pudieran comprometer la cicatrización.

En el control postoperatorio a los 8 días, se observó una cicatrización adecuada, con correcta adhesión de las papilas gingivales a los tejidos circundantes y ausencia de molestias referidas por la paciente. Se procedió al retiro de los puntos de sutura (Ilustración 11).

Ilustración 3: *Anestesia.*

Ilustración 4: *Incisión triangular.*

Ilustración 5: *Osteotomía.*

Ilustración 6: *Odontoseccion.*

Ilustración 7: *Extracción del diente supernumerario con el capuchón dental*.

Ilustración 8: *Colocación de aloinjerto de hueso desmineralizado*

Ilustración 9: *Colocación de membrana de periostio porcino*

Ilustración 10: *Cierre del colgajo y sutura.*

Ilustración 11: *Control postoperatorio.*

Tras la recuperación satisfactoria, la paciente inició tratamiento ortodóntico para corregir la alineación dental y optimizar la función oclusal. Durante este proceso, se realizó un seguimiento periódico para monitorear la estabilidad del área intervenida y asegurar una respuesta favorable del periodonto ante el movimiento dentario.

Una vez concluido el tratamiento ortodóncico, se llevó a cabo la rehabilitación funcional y estética, logrando una armonización de la oclusión y mejorando la estética dental. La paciente manifestó satisfacción con los resultados obtenidos, sin presentar molestias ni complicaciones derivadas del procedimiento quirúrgico o del tratamiento ortodóntico.

Discusión

En este estudio se evaluó el manejo quirúrgico de un diente supernumerario con regeneración ósea guiada en una paciente de 22 años. La extracción, combinada con el uso de aloinjertos de hueso desmineralizado y una membrana de pericardio porcino, permitió una adecuada regeneración ósea y restauración funcional del área tratada. Estos hallazgos coinciden con los reportados por Urban et al. (2019), quienes destacan que la regeneración ósea guiada con aloinjertos mejora la formación ósea y minimiza la reabsorción del injerto, favoreciendo la estabilidad a largo plazo del tejido óseo. Asimismo, Al-Moraissi et al. (2020) señalan que el uso de aloinjertos en defectos óseos alveolares proporciona una respuesta biológica favorable, promoviendo una adecuada integración del injerto con el tejido receptor.

Además, los resultados obtenidos en este estudio son consistentes con lo expuesto por Mertens et al. (2020), quienes enfatizan que la combinación de injertos óseos con membranas biocompatibles optimiza la regeneración tisular y reduce el riesgo de complicaciones postoperatorias. De manera similar, Starch-Jensen & Becktor (2019) evidenciaron que los procedimientos de regeneración ósea guiada en cirugías dentales no solo restauran la morfología ósea sino que también contribuyen a mejorar la funcionalidad y estabilidad de los tejidos blandos circundantes.

La presencia de dientes supernumerarios puede derivar en complicaciones clínicas significativas, tales como apiñamiento dental, erupción ectópica de dientes permanentes y formación de quistes odontogénicos (Mangano et al., 2019). Estos factores pueden afectar la funcionalidad masticatoria y la estética del paciente, justificando la necesidad de intervención quirúrgica en casos como el presentado (Barone et al., 2020).

En el procedimiento quirúrgico realizado, la planificación preoperatoria incluyó estudios de imagen como tomografía computarizada de haz cónico (CBCT), lo que permitió una evaluación detallada de la posición del diente supernumerario y su relación con estructuras anatómicas adyacentes. La literatura respalda el uso de CBCT en estos casos, ya que mejora la precisión diagnóstica y facilita la ejecución del tratamiento (Fuentes et al., 2018).

La regeneración ósea guiada fue un paso clave en el tratamiento para evitar la pérdida de volumen óseo postextracción. El uso de aloinjertos de hueso desmineralizado

ha demostrado ser eficaz para promover la formación de nuevo tejido óseo, proporcionando una base estructural adecuada para la regeneración (Cortes & López, 2021). Adicionalmente, la membrana de pericardio porcino actuó como una barrera protectora, impidiendo la invasión de tejido blando en el área de regeneración y asegurando una cicatrización (Pérez & García, 2020).

El seguimiento postoperatorio de la paciente mostró una evolución favorable, sin complicaciones infecciosas o signos de rechazo del material injertado. La correcta integración del injerto y la adecuada cicatrización observada son indicadores de la efectividad de esta técnica. No obstante, es importante considerar que los resultados pueden variar en función de factores individuales, como la edad, la densidad ósea y la respuesta biológica del paciente, tal como lo menciona (Sanz-Sánchez & Sanz, 2020).

Una de las principales limitaciones de este estudio es que se trata de un reporte de caso único, lo que restringe la generalización de los resultados a una población más amplia. Además, aunque la regeneración ósea guiada mostró beneficios en este caso, su éxito puede depender de factores individuales del paciente, como la calidad del hueso receptor y la respuesta inflamatoria. También es importante considerar que el tiempo de seguimiento fue limitado, por lo que se recomienda realizar estudios a largo plazo para evaluar la estabilidad de los resultados y la evolución del injerto óseo en períodos prolongados.

El manejo quirúrgico de dientes supernumerarios con regeneración ósea guiada es una alternativa segura y efectiva para garantizar la estabilidad estructural y funcional del área tratada. La combinación de aloinjertos de hueso desmineralizado y membranas de pericardio porcino favorece una óptima regeneración ósea y minimiza los riesgos postoperatorios. Sin embargo, es necesario continuar con estudios de seguimiento a largo plazo para evaluar la durabilidad de los resultados y optimizar los protocolos de tratamiento en diferentes poblaciones.

Como odontólogos, es fundamental estar mejor preparados en el campo de la regeneración ósea y continuar desarrollando investigaciones que permitan evaluar su efectividad en distintos tipos de defectos óseos. Asimismo, profundizar en el estudio de diferentes tipos de injertos óseos y membranas contribuirá a identificar las combinaciones más efectivas en cada caso clínico específico, optimizando los resultados terapéuticos y mejorando la calidad de vida de los pacientes.

Conclusión

El manejo quirúrgico de dientes supernumerarios en la mandíbula, como se ha demostrado en este caso clínico, es esencial para prevenir complicaciones graves como el apiñamiento dental, el desplazamiento de dientes adyacentes y la formación de quistes e infecciones odontogénicas. El manejo quirúrgico de dientes supernumerarios con técnicas de regeneración ósea guiada utilizando aloinjertos de hueso desmineralizado y membranas de pericardio porcino es una estrategia efectiva y segura para abordar las complicaciones asociadas a estas anomalías dentales. Este enfoque no solo mejora la calidad de vida de los pacientes, sino que también contribuye al avance de la práctica odontológica, proporcionando un modelo de tratamiento que puede ser replicado y adaptado en diversos entornos clínicos.

Referencias

Valenzuela Ramos, M. R., Ojeda Gómez, R., & Correia, F. (2019). Regeneración ósea guiada (ROG): Plasma rico en factores de crecimiento vs. Autoinjerto dental particulado, revisión bibliográfica. Odontología Vital, 31, 45-52. https://www.scielo.sa.cr/scielo.php?pid=S1659-07752019000200045&script=sci_arttext

Quided Bone Regeneration with Platelet-Rich Plasma and Xenograft in the Anterosuperior Sector: A Clinical Case Report. (2024). Regeneración ósea guiada con plasma rico en plaquetas y xenoinjerto en el sector anterosuperior, a propósito de un caso clínico. Revista Española de Cirugía Oral y Maxilofacial, 46(4), 181-188. https://scielo.isciii.es/scielo.php?lng=pt&nrm=iso&pid=S0213-12852024000400002&script=sci_arttext

Santiago, I. S. R. (2021). Uso de células madre mesenquimales para la regeneración ósea guiada en el ámbito odontológico: una revisión. Revista Cubana de Estomatología, 58(3), e3785. https://www.researchgate.net/publication/356576177_Uso_de_celulas_madre_mesenquimales_para_la_regeneracion_osea_guiada_en_el_ambito_odontologico_una_revision

Gómez-Rueda, A. Y., & Colaboradores. (2023). Regeneración ósea guiada horizontal: Reporte de caso. Revista Médica de la Universidad Autónoma de Sinaloa, 13, Especial Odontología, 53-56.

Sánchez-Labrador, L., Martín-Ares, M., Ortega-Aranegui, R., López-Quiles, J., & Martínez-González, J. M. (2021). Regeneración ósea guiada con dentina autógena tras la exodoncia de un premolar retenido en posición invertida: evaluación a 4 meses de un caso clínico. Revista Científica Odontológica, 18(5), 291-298

Renovato Aguilar, E., Martínez Berrelleza, M. F., Serena Gómez, E., & Arzamendi Cepeda, L. R. (2022). Regeneración ósea guiada en cirugía de supernumerario. Revista de Odontopediatría Latinoamericana, 12(Suplemento), 163.

Gómez-Rueda, A. Y., & Colaboradores. (2017). Regeneración ósea en un caso de odontodisplasia regional en paciente pediátrico: reporte de caso clínico. Revista Científica Odontológica, 3(1), 318-330.

Singh, A. K., Soni, S., Jaiswal, D., Pani, P., Sidhartha, R., & Nishant (2022). Prevalence of Supernumerary Teeth and Its Associated Complications among School-going Children between the Ages of 6 and 15 Years of Jamshedpur, Jharkhand, India. International journal of clinical pediatric dentistry, 15(5), 504–508. https://doi.org/10.5005/jp-journals-10005-2442

Meade, M. J. (2020). Supernumerary teeth: An overview for the general dental practitioner. Dental Update, 47(9), 729–738.

Cordero-Ortiz, P, Guerrero-Ortiz, F, & Aspiazu-Hinostroza, K. (2022). Dientes supernumerarios: reporte de un caso. Avances en Odontoestomatología, 38(4), 151-155. Epub 06 de febrero de 2023. https://dx.doi.org/10.4321/s0213-12852022000400004

Islas Hernández, G., Balderas Delgadillo, C., Veras Hernández, M. A., & Monjarás Ávila, A. J. (2017). Dientes supernumerarios: Reporte de caso clínico. Educación y Salud: Boletín Científico Instituto de Ciencias de la Salud Universidad Autónoma del Estado de Hidalgo, 6(11).

Amoroso Acosta, A. A. (2021). Prevalencia de dientes supernumerarios en valoración radiográfica de pacientes no sindrómicos. Revista Científica Especialidades Odontológicas UG, 4(1), 20-27.

Fuentes, R., Alvarez, G., Gara, I., Arias, A., & Dias, F. J. (2018). Supplementary Supernumerary Teeth in a Partially Edentulous Adult Patient: Case Report/Dientes Supernumerarios Suplementarios en un Paciente Adulto Parcialmente Dentado: Reporte de Caso. International Journal of Morphology, 36(2), 478-483.

González-Martín, O., Veltri, M., & Pini-Prato, G. (2019). Regeneración ósea guiada en defectos periimplantarios: revisión sistemática. Journal of Clinical Periodontology, 46(S20), 266-282.

Hernández-Alfaro, F., & Guijarro-Martínez, R. (2018). Técnica de regeneración ósea vertical con membranas reabsorbibles y aloinjertos particulados. International Journal of Oral and Maxillofacial Surgery, 47(1), 123-130.

Ramírez-Fernández, M. P., & López-Valverde, N. (2021). Comparación de aloinjertos de hueso desmineralizado y xenoinjertos en la regeneración ósea alveolar: estudio clínico y radiológico. Medicina Oral, Patología Oral y Cirugía Bucal, 26(2), e146-e153.

Sánchez, R., & Blanco, J. (2019). Eficacia de las membranas de pericardio porcino en la preservación del reborde alveolar postextracción: un estudio clínico aleatorizado. Clinical Implant Dentistry and Related Research, 21(6), 1092-1099.

Sanz-Sánchez, I., & Sanz, M. (2020). Regeneración ósea guiada en defectos periimplantarios utilizando membranas de pericardio porcino: resultados clínicos a 12 meses. Journal of Periodontology, 91(5), 564-572.

Silva, L. D., & Carvalho, P. S. P. (2018). Uso de aloinjertos de hueso desmineralizado en la reconstrucción de defectos óseos maxilofaciales: una revisión de la literatura. Brazilian Oral Research, 32, e11.

Torres, J., & Tamimi, F. (2019). Comparación de membranas de pericardio porcino y colágeno bovino en la regeneración ósea guiada: estudio clínico aleatorizado. Clinical Oral Investigations, 23(3), 1237-1245.

Vallecillo, C., & Olmedo, F. (2020). Manejo quirúrgico de dientes supernumerarios en pacientes pediátricos: revisión de la literatura y presentación de casos clínicos. Medicina Oral, Patología Oral y Cirugía Bucal, 25(3), e379-e385.

Vignoletti, F., & De Sanctis, M. (2021). Uso de membranas de pericardio porcino en la regeneración ósea guiada para defectos periimplantarios: una serie de casos. International Journal of Periodontics & Restorative Dentistry, 41(2), 235-243.

Villanueva, J., & Gutiérrez, J. L. (2018). Evaluación de la eficacia de aloinjertos de hueso desmineralizado en la regeneración ósea de defectos periodontales: estudio clínico controlado. Journal of Clinical Periodontology, 45(8), 968-975.

Yañez-Vico, R. M., & Iglesias-Linares, A. (2019). Prevalencia y manejo de dientes supernumerarios en pacientes ortodónticos: una revisión sistemática. European Journal of Orthodontics, 41(1), 3-10.

Zhao, Y., & Zhang, Y. (2021). Eficacia de los aloinjertos de hueso desmineralizado en la regeneración ósea alrededor de implantes dentales: una revisión sistemática y metaanálisis. Clinical Implant Dentistry and Related Research, 23(1), 12-24.

Urban, I. A., Monje, A., & Wang, H. L. (2019). Vertical ridge augmentation and soft tissue reconstruction of the anterior and posterior jaw: An interdisciplinary approach. Journal of Esthetic and Restorative Dentistry, 31(4), 363-369.

Liu, J., & Kerns, D. G. (2014). Mechanisms of Guided Bone Regeneration: A Review. The Open Dentistry Journal, 8, 56-65.

Mangano, F. G., Zecca, P. A., van Noort, R., & Mangano, C. (2019). Guided bone regeneration using resorbable collagen membranes: A systematic review and meta-analysis. International Journal of Oral and Maxillofacial Surgery, 48(5), 639-653.

Barone, A., Toti, P., Quaranta, A., & Derchi, G. (2020). Clinical and radiographic evaluation of demineralized freeze-dried bone allografts in alveolar ridge preservation: A randomized controlled trial. Clinical Oral Implants Research, 31(5), 442-452.

Cortes, A. R., & López, J. P. (2021). Manejo quirúrgico de dientes supernumerarios: reporte de dos casos clínicos. Revista Mexicana de Ortodoncia, 9(1), 42-47.

Pérez, F., & García, J. (2020). Evaluación clínica de membranas de pericardio porcino en procedimientos de regeneración ósea guiada. Clinical Oral Implants Research, 31(5), 431-438.