UNIVERSIDAD HEMISFERIOS

Facultad de Ciencias de la Salud

Tema:

Complicaciones Post Quirúrgicas Frecuentes En Exodoncias Dentales De Dientes Retenidos, incluidos e impactados. Revisión De Literatura.

Trabajo de titulación para la obtención del Título de Odontólogo

Presentado por:

Andrea Sujey Hinojosa Piuri

Tutor:

Dra. Ana del Carmen Armas Vega

Co-tutor:

Dra. María De Los Ángeles Romero

Quito, noviembre de 2025

Resumen

Introducción: La indicación de extracción de un órgano dental se basa en la posible sintomatología y patología que presente, comúnmente están indicadas las extracciones de terceros molares los cuales con frecuencia se encuentran impactados, este término se lo asocia a un diente que no erupcionó en boca, debido a su complejidad su extracción suele traer complicaciones postquirúrgicas Objetivo: Analizar los contenidos más relevantes en cuanto a las complicaciones postquirúrgicas que se pueden presentar tras la exodoncia de dientes retenidos, incluido e impactados. Materiales y Métodos: Se realizo una revisión de literatura publicada en un periodo entre 2020 y 2025, en las bases de datos: Pubmed, Google Scholar, empleando como palabras clave Diente Impactado Complicaciones Posoperatorias Erupción Ectópica de Dientes. Se obtuvo un total de 176 artículos, de los cuales, se excluyeron 155 y se seleccionaron 21 Resultados: La literatura revisada describe las complicaciones quirúrgicas mas frecuentes tras la exodoncia de dientes incluidos, retenidos o impactados, entre las más frecuentes se encuentran el dolor, la hinchazón, el trismo y la osteítis seca. El conocimiento de las mismas reduce significativamente los signos y síntomas de las complicaciones, aunque no se evitan en su totalidad. Conclusión: En base a toda la información recopilada. El dolor, hinchazón, trismo y osteítis alveolar aguada son las complicaciones quirúrgicas más frecuentes tras la exodoncia de dientes incluidos, retenidos o impactados. Su conocimiento brinda al operador mejores protocolos quirúrgicos en base a la complejidad de cada caso evitando que sus síntomas afecten de manera significativa al paciente.

Palabras clave: *Diente Impactado, Complicaciones Posoperatorias, Erupción Ectópica de Dientes, Extracción Dental.*

Declaración de aceptación de norma ética y derechos

El presente documento se ciñe a las normas éticas y reglamentarias de la Universidad Hemisferios. Así, declaro que lo contenido en este ha sido redactado con entera sujeción al respeto de los derechos de autor, citando adecuadamente las fuentes. Por tal motivo, autorizo a la Biblioteca a que haga pública su disponibilidad para lectura dentro de la institución, a la vez que autorizo el uso comercial de mi obra a la Universidad Hemisferios, siempre y cuando se me reconozca el cuarenta por ciento (40%) de los beneficios económicos resultantes de esta explotación.

Además, me comprometo a hacer constar, por todos los medios de publicación, difusión y distribución, que mi obra fue producida en el ámbito académico de la Universidad Hemisferios.

De comprobarse que no cumplí con las estipulaciones éticas, incurriendo en caso de plagio, me someto a las determinaciones que la propia Universidad plantee.

Andrea Sujey Hinojosa Piuri
Time Stamping Security Data

Andrea Sujey Hinojosa Piuri

C.I. 172912065-7

Dedicatoria

A Dios, por ser mi luz en la oscuridad y mi refugio en cada tormenta. A ti, que estuviste en cada amanecer de esperanza y en cada noche de incertidumbre. Gracias por fortalecer mi espíritu cuando el cansancio me vencía, por enseñarme a confiar incluso cuando el camino parecía incierto, y por recordarme que los sueños se cosechan cuando se riegan con fe. Cada logro, cada paso y cada suspiro de perseverancia fueron posibles gracias a tu amor infinito. Sin ti, jamás habría encontrado la luz para seguir adelante y la compañía para mantenerme fuerte y valiente ante cualquier adversidad.

A mis padres, Peter Frank Hinojosa y Edita Piuri, mis más grandes tesoros y mi fuente eterna de inspiración y motivación. Gracias por enseñarme con el ejemplo que los sueños y las metas se conquistan con esfuerzo, humildad y constancia, como siempre lo menciona mi madre. Ustedes me dieron alas para volar y raíces para no olvidar de donde vengo, como decia mi padre, nunca olvidemos la razón por la cual inicio todo y a dónde queremos llegar. A mis hermanos, Gabriela, Daniela, Frank y Saddan, gracias por su amor incondicional, por su aliento en los momentos difíciles, por sus risas que siempre fueron abrigo y motivo para mi corazón. Aunque la distancia me llevo a vivir sola en busca de mis metas, nunca estuve verdaderamente sola, porque su cariño y su fe me acompañaron en cada paso, esta meta es tan suya como mía, porque en cada logro resuena el eco familiar que me sostuvo. Y a esa persona especial que llegó a mi vida para quedarse, gracias por tu compañía constante, por ser mi refugio en los días grises y mi alegría en los días de triunfo y por recordarme que el amor también impulsa a alcanzar los sueños. Tu apoyo fue el impulso que me ayudo a seguir cuando más lo necesitaba.

A todos ustedes, mi más sincera gratitud. Este logro no es solo el cierre de una etapa académica, sino el testimonio de un viaje lleno de fe, amor y esperanza.

Índice

Resumen 2

Declaración de aceptación de norma ética y derechos 3

Dedicatoria..... 4

Índice 5

Resumen 6

Abstract..... 7

Introducción..... 8

Materiales y Métodos 11

Métodos que han reducido complicaciones postoperatorias. 13

Uso alternativo de instrumentos en exodoncias. 14

Incidencia de impactación dental. 15

Otros métodos usados para contrarrestar complicaciones postoperatorias. 16

Dolor postoperatorio..... 18

Trismus postoperatorio. 19

Osteítis Alveolar. 19

Discusión 21

Conclusión..... 24

Referencias 25

Complicaciones Post Quirúrgicas Frecuentes En Exodoncias Dentales De Dientes Retenidos, incluidos e impactados. Revisión De Literatura.

Andrea Sujey Hinojosa Piuri

ashinojosap@estudiantes.uhemisferios.edu.ec

Resumen

Introducción: La indicación de extracción de un órgano dental se basa en la posible sintomatología y patología que presente, comúnmente están indicadas las extracciones de terceros molares los cuales con frecuencia se encuentran impactados, este término se lo asocia a un diente que no erupcionó en boca, debido a su complejidad su extracción suele traer complicaciones postquirúrgicas Objetivo: Analizar los contenidos más relevantes en cuanto a las complicaciones postquirúrgicas que se pueden presentar tras la exodoncia de dientes retenidos, incluido e impactados. Materiales y Métodos: Se realizo una revisión de literatura publicada en un periodo entre 2020 y 2025, en las bases de datos: Pubmed, Google Scholar, empleando como palabras clave Diente Impactado Complicaciones Posoperatorias Erupción Ectópica de Dientes. Se obtuvo un total de 176 artículos, de los cuales, se excluyeron 155 y se seleccionaron 21 Resultados: La literatura revisada describe las complicaciones quirúrgicas mas frecuentes tras la exodoncia de dientes incluidos, retenidos o impactados, entre las más frecuentes se encuentran el dolor, la hinchazón, el trismo y la osteítis seca. El conocimiento de las mismas reduce significativamente los signos y síntomas de las complicaciones, aunque no se evitan en su totalidad. Conclusión: En base a toda la información recopilada. El dolor, hinchazón, trismo y osteítis alveolar aguada son las complicaciones quirúrgicas más frecuentes tras la exodoncia de dientes incluidos, retenidos o impactados. Su conocimiento brinda al operador mejores protocolos quirúrgicos en base a la complejidad de cada caso evitando que sus síntomas afecten de manera significativa al paciente.

Palabras clave: *Diente Impactado, Complicaciones Posoperatorias, Erupción Ectópica de Dientes, Extracción Dental.*

.

Abstract

Introduction: The indication for extraction of a dental organ is based on the possible symptoms and pathology that it presents, extractions of third molars are commonly indicated, which are frequently impacted, this term is associated with a tooth that has not erupted in the mouth, due to its complexity, its extraction usually brings post-surgical complications Objective: Analyze the most relevant contents regarding the postsurgical complications that may occur after the extraction of retained, included and impacted teeth. Materials and Methods: A review of the literature published in a period between 2020 and 2025 was carried out, in the databases: Pubmed, Google Scholar, using as keywords Impacted Tooth Postoperative Complications Ectopic Eruption of Teeth. A total of 176 articles were obtained, of which 155 were excluded and 21 were selected. Results: The reviewed literature describes the most common surgical complications after extraction of impacted, retained, or impacted teeth. Among the most frequent are pain, swelling, trismus, and osteitis sicca. Knowledge of these complications significantly reduces the signs and symptoms of complications, although they are not entirely preventable. Conclusion: Based on all the information collected, pain, swelling, trismus, and acute alveolar osteitis are the most common surgical complications after extraction of impacted, retained, or impacted teeth. Knowledge of these complications provides the operator with better surgical protocols based on the complexity of each case, preventing symptoms from significantly affecting the patient.

Keywords: *Impacted Tooth, Postoperative Complications, Ectopic Tooth Eruption, Tooth Extraction.*

Introducción

La evolución del ser humano a influido en el propósito de los terceros molares en la cavidad oral, en cierto tiempo estos molares tuvieron propósitos útiles, sin embargo, el paso de los años a convertido a estos órganos dentales en piezas que se asocian a varias patologías que presentan sintomatología en pacientes que no se los extraen, como también se presentan complicaciones al extraerse. (Mas, 2024). Las indicaciones para sus extracciones surgen a partir de problemas que pueden llegar a ocasionar, por ejemplo, pericoronaritis o impactación, es por esa razón que la exodoncia de estos molares es una de las cirugías más comunes que se realizan en la odontología. (Castillo, et al, 2020). El termino retención hace referencia al diente que no erupciono en la cavidad oral acorde a su tiempo, esto puede ser debido a la irrupción de sus dientes adyacentes, exceso de tejidos blandos, como también alteraciones genéticas. (Celedon, et al, 2021).

El término impactación se establece a la detención en la erupción de un diente, ya sea por una mal posición o presencia de barrera física como puede ser otro diente. De manera simplificada se utiliza el termino incluido para referirse a diente retenido, impactado e incluido. Las complicaciones que estos dientes presentan en boca debido a que no existe el espacio suficiente para su erupción son las causas de la indicación de extracción. (Blanc, 2022). Las extracciones dentales siempre se ejecutan cumpliendo un protocolo para evitar posibles complicaciones operatorias y postoperatorias, estas pueden ocurrir de acuerdo al momento, ya sea durante o después, respectivamente. Las complicaciones postoperatorias pueden abordar problemas como hemorragias, fracturas, alveolitis, si la extracción es realizada en maxilar inferior se podría presentar una lesión del nervio dentario inferior y dolor. (Álvares, & Sanmartín. 2022).

La correcta planificación de una exodoncia, atribuye grandes resultados para evitar o predecir las posibles complicaciones postoperatorias, esto debido a que los terceros molares suelen presentarse en boca entre los 17 y 20 años, de diferentes maneras, los cuales no logran su erupción y funcionamiento normal. (Cornejo, & Galarza, 2024).

Los procedimientos realizados antes de la intervención quirúrgica producirán un impacto significativo en la recuperación postoperatoria, como lo es la medicación

preoperatoria con la finalidad de reducir la inflamación y dolor. (Baeza, et al, 2022). Como resultado de un consenso se determina que las complicaciones postquirúrgicas van a ser las de mayor prevalencia, sin embargo, existe un desacuerdo en cuales son las que se consideran como una complicación, entre ellas se puede encontrar como mas frecuente a la alveolitis, después, infecciones, hemorragias y parestesia. (García, & Sanhueza, 2023). Las complicaciones postoperatorias deben ser indicadas y comunicadas al paciente para una adecuada finalización del tratamiento y sobre todo ser válidas científicamente por lo que es responsabilidad del cirujano realizar un correcto diagnóstico y brindar recomendaciones. (Juela, 2021).

La posición anómala en la que se encuentran generalmente ciertos dientes también presenta una relación estrecha con las complicaciones, como lo es el caso de los terceros molares que, al estar incluidos, tras su extracción se podría provocar una lesión del nervio lingual. (Ramírez, 2020). A diferencia de los caninos, estos suelen ser dientes que comúnmente, también están retenidos o impactados, con mayor frecuencia los caninos de maxilar superior ya que tienen un periodo de desarrollo largo hasta llegar a tener función oclusal. Los terceros molares tienen una incidencia del 18,97% al 30,80%, caninos maxilares 2%, caninos mandibulares 0,008% y 1,9%. (Nagua, et al, 2024). La presencia de caninos impactados se puede presentar más en mujeres que en hombres, estos ocupan el segundo lugar dentro de los dientes mas propensos a ser retenidos, su impactación suele ser multifactorial y los factores de riesgo pueden presentarse como consecuencia de sus características anatómicas y cronológicas. (Padrón, et al, 2022).

A pesar de toda la información que existe en casos de literatura sobre complicaciones postoperatorias, los pacientes aún siguen padeciendo las consecuencias por diferentes factores que van a causarlas, es por eso que el objetivo de la siguiente revisión de literatura es analizar los contenidos más relevantes en cuanto a las complicaciones postquirúrgicas que se pueden presentar tras la exodoncia de dientes retenidos, incluido e impactados; estudios han planteado que existen distintas complicaciones postoperatorias por su complejidad en cada caso, como dolor, trismo, alveolitis seca e inflamación (Hurtado, & Calle, 2024), siendo estos en los que nos centramos en esta revisión. El estudio pretende que por medio de una revisión de literatura publicada entre los años 2020 a 2025 se conozcan cuales son las

complicaciones postoperatorias para determinar un adecuado protocolo a seguir ante su aparición.

Materiales y Métodos

Se presenta una revisión de literatura en la cual se optó por buscar literatura en las bases de datos Pubmed y Google Académico, empleando palabras clave, como “Diente impactado”, “Extraccion dental”, “Complicaciones postoperatorias”, colocando como limite a aquellas publicaciones realizadas desde el año 2020 al 2025.

Usando las palabras “Impacted Tooth AND Tooth Extraction AND Postoperative Complications” se obtuvieron 28 resultados en la base de datos Pubmed, los cuales se revisaron en su totalidad, considerando 5 artículos y excluyendo 23 por información no relativa, con las palabras “Impacted Tooth AND Postoperative Complications” se obtuvieron 30 resultados en la base de datos Pubmed, los cuales se revisaron en su totalidad, considerando 2 artículos y excluyendo 28 por información no relativa y artículos duplicados. Con las palabras “Impacted Tooth AND Tooth Extraction” se obtuvieron 35 resultados en la base de datos Pubmed, los cuales se revisaron en su totalidad, considerando 8 artículos y excluyendo 27 por información no relevante. Ninguna de las búsquedas se limito a un idioma.

Usando las palabras “Impacted Tooth Postoperative Complications Tooth Extraction” se obtuvieron 83 resultados en la base de datos Google Académico, los cuales fueron revisados en su totalidad, se seleccionaron 6 artículos y 77 fueron descartados, se buscaron en Google Académico con un intervalo de 2020 a 2025 se delimitó a páginas en español.

La búsqueda arrojo un total de 176 artículos referente al tema; 93 artículos Pubmed, 83 artículos Google Académico. Fueron considerados aquellos artículos que tratan sobre el tema descrito, disponibilidad de texto completo. Excluyéndose a aquellos que hacen referencia al procedimiento quirúrgico como tal y no sus complicaciones, se excluye artículos que no abordan la temática de forma objetiva, documentos de acceso restringido, artículos que mencionan diagnósticos y las complicaciones que se dan durante la cirugía. De esta manera se excluyeron 155 artículos. Los 21 artículos restantes se revisaron en su totalidad y su información expuesta a seguir.

Resultados

La extracción de los terceros molares impactados es una de las cirugías mas frecuentes realizadas en odontología, sin embargo, su ejecución frecuente no significa que no se van a presentar complicaciones, varias alternativas podrían disminuir ciertos problemas, pero a su vez, no va a erradicarlos por completo, una de las complicaciones más comunes es la alveolitis seca, que también se describe en la literatura como osteítis alveolar, esto ocurre cuando el coágulo de sangre no se forma en el alveolo que quedó expuesto luego de la exodoncia dental o también puede desprenderse en los días postquirúrgicos antes de que exista una buena cicatrización. (Bailey, et all, 2020).

La prevalencia de un diente retenido comúnmente se asocia a condiciones embriológicas, siendo más presentes en mujeres que en hombres, dificultándose más en dientes inferiores, sin embargo, la presencia de complicaciones en dientes superiores también se va a evidenciar por los reparos anatómicos importantes como piso de seno maxilar. (Mena & Rockenbach, 2022).

La literatura expone que al extraer dientes impactados se debe cuidar al diente adyacente, las impactaciones suelen ocurrir por insuficiente espacio para erupcionar y mal posiciones, lo que podría afectar significativamente a sus dientes adyacentes, tal es el caso de un tercer molar impactado que al tener mala posición podría causar daño al segundo molar, por lo que se espera realizar lo mejor posible las técnicas y buscar alternativas que mejoren y eviten significativamente los signos de las complicaciones postoperatorias tras la extracción de dichas piezas. (Sun, et al, 2023).

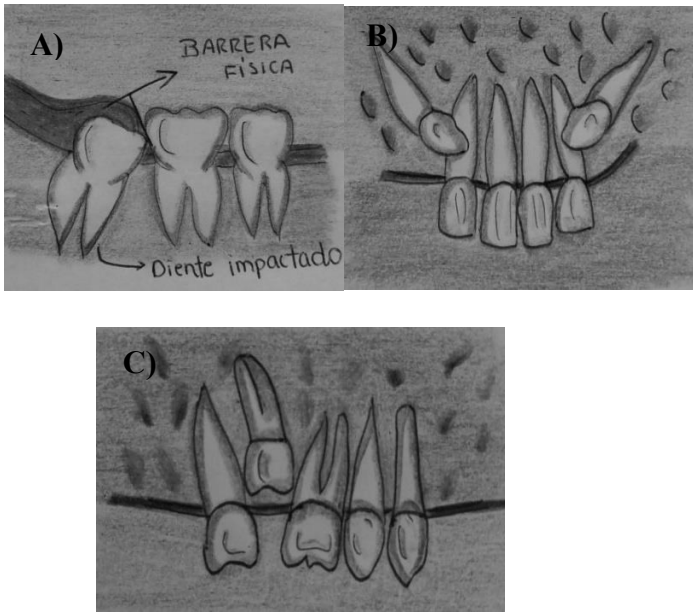

Fig.1. A) *Diente parcialmente no erupcionado por una barrera. B) Diente incluido que no erupciono en el intervalo de tiempo frecuente. C) Diente retenido que permanece totalmente dentro del hueso.* ***Fuente****: Autoría propia.*

Métodos que han reducido complicaciones postoperatorias.

Actualmente los procedimientos y protocolos que se realizan antes de la cirugía influyen mucho en las consecuencias postoperatorias de una extracción dental, si se planifica y analiza todos los posibles escenarios se podrían evitar o reducir sus resultados como lo es la aplicación del tratamiento de la Fibrina Rica en Plaquetas, los resultados del estudio demuestra que al utilizarla se van a reducir los signos de inflamación, hematomas, además de Trismus, se evidencia que al tercer día se presentan altos niveles de apertura bucal a diferencia de cuando no se utiliza este tratamiento, sin embargo, no se reducen inflamaciones en las primeras dos semanas postoperatorias de extracción de tercer molar. (Zwittnig, et al, 2024).

Las complicaciones de exodoncia de terceros molares impactados o retenidos se esperan debido al trauma causado a los tejidos blandos en el procedimiento, como lo es el trismo e hinchazón de estos tejidos periodontales, como búsqueda de alternativas se

encuentra el uso de cinta kinesiológica la cual, aunque no exime de complicaciones, si ayuda a que sean menores sus efectos, este vendaje dinámico previene las lesiones y reducirá dolor postraumático, su buena flexibilidad y su efecto terapéutico mejora el flujo de sangre presentando una diminución en el nivel de dolor ya que va a reducir la presión sobre los nociceptores. Las complicaciones no infecciosas post extracción como dolor, trismo e hinchazón son sumamente comunes a diferencia de las no comunes que pueden ser sangrado post extracción y alveolitis seca, las complicaciones infecciosas suelen desarrollarse en un 4%, relacionadas a infecciones en la herida, apareciendo como abscesos u osteítis. (Jarón,et al, 2021).

Las técnicas empleadas para mejorar las complicaciones postoperatorias de la extracción de dientes impactados varían dependiendo el caso, uno de los métodos suele ser el raspado y alisado radicular del diente adyacente, distintos diseños de colgajos, técnicas de suturas y también lo es la colocación de injerto óseo con o sin membrana en el alveolo, la colocación de una esponja con colágeno reabsorbible, este método va a reducir complicaciones postoperatorias, tras la extracción de terceros molares impactados, como dolor, hinchazón facial y apertura bucal máxima. (Kim, et al, 2020)

Uso alternativo de instrumentos en exodoncias.

Las investigaciones en los últimos años tratan de buscar alternativas que reduzcan las complicaciones postoperatorias, tal es el caso del estudio que concluye que la piezocirugía es un método que ayuda significativamente en las complicaciones tras la exodoncia de dientes impactados dependiendo de su posición inusual o peligrosa, reduciendo inflamación, trismo, infección, a diferencia del uso de piezas rotatorias convencionales, este método sigue siendo evaluado ya que estos resultados podrían variar por factores como edad, sexo y nivel de ansiedad. (Demirci, et al, 2023).

La realización de la osteotomía es uno de los protocolos ejecutados en exodoncias complejas de terceros molares impactados, generalmente se usan instrumentos rotarios, sin embargo, su recalentamiento será un factor influyente en las complicaciones postoperatorias lo que obliga al cirujano a buscar una alternativa con el uso de piezocirugía, además de la aplicación de dexametasona, dicha combinación demuestra una reducción significativa en el dolor postoperatorio, el trismo y la hinchazón facial. (Nehme, et al, 2021).

El método que utiliza piezocirugía es una buena alternativa para controlar los signos de inflamación, dolor, trismo. La estrategia tiene una mejoría significativa media a comparación del uso de instrumentos rotatorios convencionales en trismo, hasta el cuarto día postoperatorio mostro mejoría el uso de piezocirugía, pero al quinto no tuvo mejorías significativas en la complicación de dolor, es importante mencionar que a pesar de las ventajas que se obtienen al usar estos instrumentos, sigue siendo un tema poco explorado especialmente en los resultados de las complicaciones postoperatorias. (Erdem, & Cambazoglu, 2024).

Incidencia de impactación dental.

La impactación dental es considerada una anomalía principalmente en los terceros molares, caninos superiores y segundos premolares superiores, la impactación en su mayoría se presenta en los terceros molares inferiores a comparación de superiores, las complicaciones tras la extracción de estos órganos dentales son dolor, parestesias (daño al nervio sensitivo), alveolitis seca, infección y hemorragias, cuyas gravedades van a depender de factores como edad, salud y posición del diente extraído. (Balakrishna, et al, 2022).

Como se menciona en la literatura, la extracción de piezas dentales impactadas o incluidas van a presentar complicaciones en los paciente que se pueden controlar con

medicación, algunas de ellas van a ser el dolor el trismo y la infección, para reducir sus efectos se prescribe una medicación postoperatoria al paciente, teniendo en cuenta la acción de ciertos medicamentos, tal es el caso de esteroides que utilizados por más de 3 días provocaran deficiente cicatrización de las heridas y riesgos de infecciones, una indicación será la hialuronidasa que ayudara a reducir de forma significativa las molestias por trismo y edema. (Koc, et al, 2024).

Otros métodos usados para contrarrestar complicaciones postoperatorias.

La impactación suele presentarse con mayor frecuencia en los terceros molares por lo que se van a indicar sus extracciones no solo cuando existe sintomatología, si no también, cuando existe algún tipo de compromiso anatómico con su posición, su extracción podría preceder en complicaciones como osteítis alveolar, esta va a ser una de las complicaciones postoperatorias más comunes, su etiología varia debido a diferentes factores como extracciones con exceso de trauma o manipulación de tejidos, cuidados incorrectos del alveolo después de la cirugía como escupir, realizar fuerzas excesivas, llevando a la pérdida del coágulo, esta complicación presenta mucha molestia al paciente, la medicación básica como analgésicos, antibióticos, antiinflamatorios no aseguran la prevención de la osteítis alveolar por lo que se considera el uso de propóleo por sus propiedades antiinflamatorias, antibacterianas, antifúngicas, analgésicas y cicatrizantes, estudios demuestra que el gel con extracto de propóleo, nano vitamina C y nano vitamina E reducirá el dolor posoperatorio y osteítis alveolar tras la extracción de terceros molares impactados. (González, et al, 2021).

La utilización de ketamina en dosis baja con la anestesia de mostro una diferencia significativa del dolor 24 horas posteriores a la cirugía, además una reducción positivamente de la hinchazón facial en el primer día post extracción que son unas de

las complicaciones que mas se busca reducir considerablemente en la recuperación posquirúrgica de cada paciente. (Refahee, et al, 2020).

Una de las alternativas usadas también para reducir el dolor postoperatorio es el uso de esteroides, un análogo sintético de la prednisolona va a ser la dexametasona la cual es aplicada en la anestesia junto con lignocaína y ropivacaína intraoperatoria mente, dará como resultado mejorías en el edema, sin embargo, no tuvo mejorías significativas en el dolor. (Kaya, & Aktı, 2024).

Además, de todas las complicaciones ya mencionadas anteriormente, un estudio realizado informo que la extracción de terceros molares impactados podrían presentar complicaciones postoperatorias a nivel de Articulación Temporomandibular, es decir, aparecerán signos y síntomas de trastorno temporomandibular, este estudio también demuestra que realizar la cirugía con un asistente dental que sostenga la mandíbula no influye en las complicaciones en comparación con el uso del dispositivo Restfull Jaw, muestra una diferencia muy significativa a nivel económico mas no como factor que ayude en las complicaciones postoperatorias. (Uppgaard, et al, 2024).

El dolor, la hinchazón, trismo y parestesia del labio inferior o lengua, son complicaciones que van a aparecer en el paciente si en la fase intraoperatoria no se manejan protocolos y métodos óptimos, tal es el caso del uso de instrumentos rotatorios que podría afectar la recuperación del paciente y su cicatrización por las temperaturas elevadas que se presentarían, sin embargo el uso de ultrasonido ayuda a que estas complicaciones sean menores, aunque no muestre diferencias o mejorías muy significativas. (Caputo, et al,2023).

Dolor postoperatorio.

El dolor es una de las complicaciones más frecuentes que causa mayormente molestia en el paciente después de la extracción de terceros molares impactados, la investigación de varios métodos para disminuir este dolor da como resultado la utilización de laser de baja intensidad el cual ayudara a que las heridas tengan una mejor cicatrización por lo cual significativamente, también va a mejoras los signos de color postoperatorio. (Momeni, et al, 2022).

La aplicación de PRF (Fibrina Rica en Plaquetas) es muy controversial ya que aun no existen campos de investigaciones amplios, su uso para reducir el dolor al producirse una alveolitis seca o para preservar y cuidar el alveolo dependerá de factores económicos, si bien se demuestra que hay unas pequeñas diferencias significativas ante su utilización estas no prometen erradicar el dolor lo que hace que su practica se deba considerar, es una buena alternativa ante la ingesta reducida de analgésicos pero no para un procedimiento cotidiano para la extracción dental. (Zwittnig, et al, 2024).

La práctica del odontólogo puede ayudar a disminuir las complicaciones postoperatorias de una exodoncia ya que suelen ser muy desagradables para el paciente e incluso hasta traumáticas, sus actividades cotidianas como hablar, higiene oral, masticación, se ven afectadas. La influencia de sus hábitos cotidianos influye notoriamente en la recuperación postoperatoria porque estas complicaciones en su mayoría son multifactoriales, lo que quieres decir que pueden verse alteradas por hábitos del paciente, factores sistémicos y locales, entre las principales complicaciones postextracción tenemos las ya mencionadas alveolitis seca, dolor, edema, sin embargo ciertas prácticas de los pacientes como fumar, coagulopatías y quimioterapias también son factores que influyen en estas complicaciones postquirúrgicas. (Rodriguez, et al, 2023).

Trismus postoperatorio.

Al hablar de extracción de terceros molares y sus complicaciones postoperatorias se debe tener en cuenta que mucho del éxito quirúrgico se debe a la salud oral del paciente, un buen cuidado garantiza que tengan bienestar en el aspecto social, funcionalidad y los factores psicológicos, mismos que podrían verse alterados si las complicaciones postoperatorias resultan tan molestas que producen limitaciones en el paciente, tales como Trismus, sangrado, osteítis alveolar localizada y dolor. El Trismus es una complicación como resultado de una inflamación de los músculos masticatorios o de una incorrecta técnica anestésica, la aguja fue colocada de manera incorrecta al realizar el bloqueo del nervio dental inferior, provocando espasmo muscular dificultando la apertura bucal. El dolor es definido como una experiencia sensitiva y emocional asociada a una lesión de un tejido, su predisposición se da en mujeres y alcanza su máxima intensidad en los primeros 7 días después de la extracción. La inflamación es un proceso en el que hay mayor presencia de células de defensa como glóbulos blancos, existe presencia de aumento de proteína c Reactiva, fibrinógeno, capacidad de reducción férrica del plasma y va a haber una disminución de malondialdehído, esto indica inflamación sistémica y por la misma inflamación se producen los edemas faciales. (Ambriz, et al, 2022).

Osteítis Alveolar.

Las complicaciones postoperatorias se presentan en su mayoría en la extracción de terceros molares mandibulares debido a la cercanía de las estructuras anatómicas, uno de los factores más influyentes será la edad del paciente y van a ser la osteítis alveolar en un 2,5% del total de población, abscesos faciales con 1,9% y hemorragias con 1,1%, esto con respecto al estudio de Poblete sobre patologías. La osteítis alveolar se divide en osteítis alveolar seca la cual es una patología dental con un grado de dolor severo que ocurre por la ausencia del coagulo sanguíneo en el alveolo expuesto, y en

osteítis alveolar húmeda, en esta patología el alveolo tiene el coágulo, pero con una hemorragia, oscurecimiento y flacidez de tejidos, se caracteriza por mal aliento y molestias, en comparación con la alveolitis seca es dolorosa pero no con la misma intensidad. (Sandoval, et al, 2022).

La complicación de osteítis alveolar es muy poco conocida y profundizada sin embargo será una de las más frecuentes, al quedar expuesto el alveolo se produce un fuerte dolor y halitosis, su presencia o ausencia tiene varios agentes causales por parte del operador o del paciente, ya sea por incumplimiento de indicaciones o falta de información por parte del cirujano al paciente, se debe tomar mucho en cuenta que es de suma importancia presentarle al paciente los beneficios y consecuencias de los cuidados postoperatorios. (Valenzuela, et al, 2023).

Discusión

La revisión de literatura presentada permite identificar la importancia de reconocer las diferentes complicaciones que se puedan manifestar después de la extracción de dientes incluidos o impactados, analizando diferentes técnicas y su uso para contrarrestar daños en el paciente, ya que no existe un método que asegure reducir el riesgo de las complicaciones. (Jarón, et al, 2021), sin embargo, este riesgo dependerá mucho de la dificultad que tenga la extracción, frecuentemente los dientes se impactan debido a espacios insuficientes e incorrecta dirección de erupción, tal como lo menciona Sun et al (2023).

La dificultad que presentan los operadores es identificar las complicaciones mas frecuentes debido a la amplia clasificación y sus variedades como menciona Rodríguez et al (2023) estas variedades dificultan al operador la toma de decisiones de que protocolos seguir en cada caso.

Existen técnicas que los operadores optan por utilizar para reducir complicaciones postoperatorias, sin embargo, no hay un protocolo seguro para eliminarlas en su totalidad, la falta de literatura que existe sobre el tema lleva a los investigadores o probar nuevas técnicas como lo es el uso de un dispositivo de soporte mandibular durante la extracción Uppgaard et al (2023) es el primer estudio de método alternativo del uso del soporte mandibular oral para reducir las complicaciones del dolor postoperatorio.

Comprender las principales complicaciones postquirúrgicas es esencial para su correcto manejo, entre los hallazgos más relevantes se destacan como comunes el dolor, la hinchazón, el trismo y la osteítis alveolar, la literatura analizada y revisada coincide

en que estas serán las complicaciones postquirúrgicas mas frecuentes. Por lo que es fundamental conocer a detalle cada una de ellas y entender el impacto que tendrán en el paciente al momento de presentarse, a su vez, también es indispensable informar al paciente que ninguna intervención quirúrgica esta absuelta de presentar complicaciones postoperatorias y que varias de ellas dependerán de la complejidad del caso, de la edad, ambiente y hábitos del paciente. (Sandoval, et al, 2022), Sandoval et al (2022) y Erdem et al (2024) coinciden en que las complicaciones como dolor, inflamación y trismo se ven influenciadas por la edad del paciente.

Una de las principales limitaciones de esta revisión es que cada artículo revisado mantiene alternativas tanto de uso de instrumental como piezocirugía Demirci, et al (2023), el uso de medicina natural como el propóleo González et al (2021) y la aplicación de medicación durante la cirugía Koç et al (2024) el desafío es determinar en qué situación utilizar instrumentales rotatorios no convencionales, enviar medicación natural al paciente o utilizar medicación intraoperatoria, la selección de un método u otro dependerá de la gravedad de la impactación, sus compromisos anatómicos y si estos tendrán beneficios significativos, es fundamental una evaluación clínica y protocolos quirúrgicos preoperatorios para resultados favorables, Además, la búsqueda presenta limitantes relacionados a literatura sobre la impactación de dientes que no sean terceros molares, la mayoría de artículos sobre impactación e inclusión se reducen a terceros molares impactados.

Las complicaciones postoperatorias representan un problema significativo en la práctica odontológica debido a la frecuencia con la que estas aparecen a causa de la complejidad de su posición y su extracción. Las condiciones de los dientes incluidos son un reto significativo para los profesionales de la odontología ya que cada caso va a variar dependiendo de las condiciones y complejidad de los protocolos.

El conocimiento de las complicaciones postoperatorias más frecuentes tras la extracción de dientes incluidos trae innumerables beneficios al cirujano para ofrecer a los pacientes una buena recuperación y mucho más rápida que no afecte sus actividades cotidianas, como alimentación y comunicación, además, instruye al paciente a tener los cuidados necesarios para evitar que se presenten o se agraven ya que también dependerá del paciente que los cuidados sean óptimos, conocer las características de cada una de las complicaciones expuestas en esta revisión permite al profesional tomar precauciones y prevenir factores de riesgo

Conclusión

En conclusión, el análisis de las complicaciones postquirúrgicas que se puedan presentar tras la exodoncia de dientes retenidos, incluidos e impactados es muy relevante para el cirujano dado que el conocimiento es una herramienta a su favor para garantizar al paciente una experiencia atraumática en su recuperación. Las complicaciones como dolor, hinchazón, trismo y osteítis seca son complicaciones que, aunque no se evitan en su totalidad, si existen métodos para disminuir su impacto en el paciente, además la información sobre sus características proporciona estrategias en la planificación de la cirugía.

Referencias

Albornoz Celedon, C., Oliva Rodríguez, N., & Vidal Barrientos, C. (2021). Influencia de la ansiedad dental prequirúrgica en el dolor postoperatorio en exodoncia simple y/o compleja en pacientes adultos: revisión crítica de la literatura.

Álvarez Gordillo, D. M., & Sanmartín Pinos, T. M. (2022). Complicaciones relacionadas a la extracción dental. Revisión bibliográfica.

Ambriz-Rivas, A. J., Gaitán-Fonseca, C. I., & Bermúdez-Jiménez, C. (2022). Intervenciones fisioterapéuticas aplicadas en complicaciones post-extracción de terceros molares: revisión sistemática. Contexto Odontológico, 12(24), 25-38.

Baeza Carrión, M., Bugueño Saldivia, P., Díaz Guerrero, D., & Muñoz Tapia, J. (2022). Eficacia de la premedicación analgésica con AINEs en el postoperatorio de la exodoncia quirúrgica de terceros molares: una revisión crítica de la literatura.

Bailey, E., Kashbour, W., Shah, N., Worthington, H. V., Renton, T. F., & Coulthard, P. (2020). Surgical techniques for the removal of mandibular wisdom teeth. The Cochrane database of systematic reviews, 7(7), CD004345. https://doi.org/10.1002/14651858.CD004345.pub3

Balakrishna, R., Poojary, D., R, A., Sali, S., Moharana, A. K., & Ts, D. (2022). Single blind, randomized study comparing clinical equivalence of Trusilk ® and Mersilk ® silk sutures for mucosal closure following surgical removal of mesioangular impacted mandibular third molar. F1000Research, 11, 689. https://doi.org/10.12688/f1000research.122678.1

Blanc, E. (2022). Indicaciones de la exodoncia de los cordales incluidos asintomáticos: revisión sistemática.

Caputo, A., Rubino, E., Marcianò, A., Peditto, M., Bellocchio, A. M., Nucera, R., & Oteri, G. (2023). Three-dimensional facial swelling evaluation of piezo-electric vs conventional drilling bur surgery of impacted lower third molar: a randomized clinical trial. BMC oral health, 23(1), 233. https://doi.org/10.1186/s12903-023-02910-6

Carrión, J. L. H., & Jara, F. R. C. (2024). Comparación posquirúrgica entre un colgajo lineal y un colgajo triangular en la cirugía de terceros molares inferiores. Revisión de literatura. Anatomía Digital, 7(3.2), 73-101.

Castillo, F., Rodríguez, F., Dethlef, J., & del Mar, O. S. V. (2020). Beneficios de la fibrina rica en plaquetas en cirugía de terceros molares: Scoping Review.

Cornejo, H. M. V., & Galarza, M. F. G. (2024). Índices para predecir la complejidad de las extracciones de terceros molares inferiores. Una revisión sistemática de literatura. Revista Mexicana de Cirugía Bucal y Maxilofacial, 20(3), 115-124.

Demirci, A., Bayram, F., & Dergin, G. (2024). Piezosurgery versus conventional rotary surgery for impacted third molars: A randomised, split-mouth, clinical pilot trial. Medicina oral, patologia oral y cirugia bucal, 29(1), e1–e8. https://doi.org/10.4317/medoral.25929

Erdem, M. K., & Cambazoglu, M. (2024). A comparative analysis of postoperative morbidity and alveolar bone regeneration following surgical extraction of ımpacted lower third molar teeth using piezosurgery and conventional ınstruments: a split-mouth clinical ınvestigation. European journal of medical research, 29(1), 460. https://doi.org/10.1186/s40001-024-02051-8

Garcia-Nova, D., & Sanhueza-Olea, V. (2023). Desplazamiento de tercer molar inferior a espacio submandibular: Reporte de caso y revisión de literatura. International journal of odontostomatology, 17(3), 274-280.

González-Serrano, J., López-Pintor, R. M., Cecilia-Murga, R., Torres, J., Hernández, G., & López-Quiles, J. (2021). Application of propolis extract, nanovitamin C and nanovitamin E to prevent alveolar osteitis after impacted lower third molar surgery. A randomized, double-blind, split-mouth, pilot study. Medicina oral, patologia oral y cirugia bucal, 26(2), e118–e125. https://doi.org/10.4317/medoral.23915

Jaroń, A., Preuss, O., Grzywacz, E., & Trybek, G. (2021). The Impact of Using Kinesio Tape on Non-Infectious Complications after Impacted Mandibular Third Molar Surgery. International journal of environmental research and public health, 18(2), 399. https://doi.org/10.3390/ijerph18020399

Juela Lucero, J. I. (2021). Lesión del nervio dentario inferior durante el tratamiento quirúrgico del tercer molar inferior. Artículo de revisión bibligráfica.

Kaya, D. I., & Aktı, A. (2024). Comparison of perineural and systemic dexamethasone use in impacted third molar surgeries in terms of anesthesia duration and postoperative complaints: a controlled, randomized observational study. BMC oral health, 24(1), 706. https://doi.org/10.1186/s12903-024-04483-4

Kim, J. W., Seong, T. W., Cho, S., & Kim, S. J. (2020). Randomized controlled trial on the effectiveness of absorbable collagen sponge after extraction of impacted mandibular third molar: split-mouth design. BMC oral health, 20(1), 77. https://doi.org/10.1186/s12903-020-1063-3

Koç, O., Er, N., Karaca, Ç., & Bilginaylar, K. (2024). Comparison of the effects of submucosal hyaluronidase and dexamethasone on postoperative edema, pain, trismus, and infection following impacted third molar surgery. BMC oral health, 24(1), 1018. https://doi.org/10.1186/s12903-024-04729-1

Largo, A. A. R., Guillén, M. K. G., Matamoros, C. L. R., Ruiz, E. D. M., & Rodríguez, S. J. P. (2023). Complicaciones Relacionadas a la Exodoncia. Revisión Bibliográfica. Ciencia Latina: Revista Multidisciplinar, 7(6), 8758-8772.

Mas Puig, A. G. (2024). Eficacia de la antibioterapia profiláctica y postquirúrgica en tratamientos de exodoncia de terceros molares incluidos (Revisión sistemática).

Momeni, E., Kazemi, F., & Sanaei-Rad, P. (2022). Extraoral low-level laser therapy can decrease pain but not edema and trismus after surgical extraction of impacted mandibular third molars: a randomized, placebo-controlled clinical trial. BMC oral health, 22(1), 417. https://doi.org/10.1186/s12903-022-02461-2

Nagua, M. F. V., Gómez, A. C. U., Álvarez, D. M. P., & González, K. E. M. (2024). Canino retenido con riesgo de fractura mandibular: Revisión de la literatura a propósito de un caso clínico. Research, Society and Development, 13(7), e0413746012-e0413746012.

Nehme, W., Fares, Y., & Abou-Abbas, L. (2021). Piezo-surgery technique and intramuscular dexamethasone injection to reduce postoperative pain after impacted

mandibular third molar surgery: a randomized clinical trial. BMC oral health, 21(1), 393. https://doi.org/10.1186/s12903-021-01759-x

Padrón, M. C., Illescas, M. L., & Serantes, M. L. (2022). Tratamiento interceptivo de los caninos impactados. Revisión de literatura. 593 Digital Publisher CEIT, 7(3), 83-93.

Ramírez Sánchez, J. A. (2020). Frecuencia de lesión del nervio lingual en la exodoncia del tercer molar mandibular, revisión de literatura.

Refahee, S. M., Al-Moraissi, E., & Alkhutari, A. S. Y. (2020). Pre-emptive low-dose ketamine with local anesthesia reduces postoperative morbidity after third molar surgery: a systematic review and meta-analysis. Journal of Oral Research, 9(4), 259-270.

Sandoval, M. A., & Rockenbach Binz, M. C. (2022). Complicaciones quirúrgicas y postquirúrgicas más frecuentes en cirugía de terceros molares. Revisión de la literatura. Revista San Gregorio, 1(52), 189-202.

Sandoval, Mario Andrés, Rockenbach Binz, Maria Cristina, & Garcia Nuñez., Ana Karina. (2022). Complicaciones quirúrgicas y postquirúrgicas más frecuentes en cirugía de terceros molares. Revisión de la literatura. Revista San Gregorio, 1(52), 189-202. https://doi.org/10.36097/rsan.v0i52.2252

Sun, S., Xu, X., Zhang, Z., Zhang, Y., Wei, W., Guo, K., & Jiang, Y. N. (2023). A novel concentrated growth factor (CGF) and bio-oss based strategy for second molar protection after impacted mandibular third molar extraction: a randomized controlled clinical study. BMC oral health, 23(1), 750. https://doi.org/10.1186/s12903-023-03411-2

Uppgaard, R., Nadeau, R., Schiffman, E. L., Stiharu, T., Johnson, K. S., Hodges, J. S., & Velly, A. M. (2024). Occurrence and Predictors of Postoperative Preauricular and Masticatory Muscle Pain Symptoms After Surgical Removal of Third Molars: A Single-Blind Randomized Controlled Trial Comparing Dental Assistants Supporting the Mandible and the Restful Jaw Device. Journal of oral and maxillofacial surgery : official journal of the American Association of Oral and Maxillofacial Surgeons, 82(1), 6–18. https://doi.org/10.1016/j.joms.2023.09.021

Valenzuela-Ramos, MR, Lara-Huallcca, CC, Magallanes-Reyes, JB, Canales-Sermeño, GU, Chacaltana-Limaco, RD, & Barrios-Sayritupac, MM. (2023). Incidencia de osteítis alveolar por exodoncia de terceros molares mandibulares impactados: una revisión sistemática. Avances en Odontoestomatología, 39(5), 241-248. Epub 25 de diciembre de 2023. Recuperado en 22 de marzo de 2025, de http://scielo.isciii.es/scielo.php?script=sci_arttext&pid=S0213-12852023000500006&lng=es&tlng=pt.

Zwittnig, K., Kirnbauer, B., Truschnegg, A., Jakse, N., Wolf, A., Sokolowski, A., Mischak, I., & Payer, M. (2024). Effectiveness of platelet-rich fibrin in third molar extractions: a randomized controlled split-mouth study. Clinical oral investigations, 28(11), 615. https://doi.org/10.1007/s00784-024-06002-9