UNIVERSIDAD HEMISFERIOS

Facultad de Ciencias de la Salud

Posgrado de Odontología

Tema:

Técnica All-on-six complementada con Técnica de Approach Palatino

TRABAJO DE TITULACIÓN PARA LA OBTENCIÓN DEL TÍTULO DE ESPECIALISTAS EN IMPLANTOLOGÍA QUIRÚRGICA

Presentada por:

Germania Catalina Cabrera Rosero

Daysi Nathaly Carlosama Hernández

Tutor:

Dra. Mónica Tinajero

Quito, abril del 2025

Resumen

Objetivo: Exponer el caso clínico de una paciente que acude a la Clínica de Posgrado de Implantología Quirúrgica de la Universidad Hemisferios, solicitando reemplazar su prótesis removible por prótesis de tipo fijo soportada con implantes dentales usando la técnica All-on-six complementada con técnica de Approach palatino. **Materiales y Métodos:** Una vez cumplidos con los requisitos y aprobado se procede a planificar el caso para la posterior instalación de implantes dentales aplicando el concepto de All-on-six maxilar complementada con la técnica de Approach palatino necesaria en sitios donde no disponemos de ancho vestíbulo palatino ideal para que el implante ingrese usando técnica convencional de fresado. La técnica nos ayuda evitando cirugías adicionales previas a la colocación de implantes y por ello es mucho más conservadora, trabaja sobre la superficie ósea residual para así evitar implantes dentales inclinados sino más bien colocarlos en posición recta aprovechando el remanente óseo y pudiendo complementar su realización en el quirófano con otras técnicas conservadoras como oseodensificación o elevación de piso de seno maxilar. Tras un examen clínico y tomográfico, anamnesis, diagnóstico, designando a la paciente como 'apta' para someterse a la intervención. Se recomendó realizar interconsulta con rehabilitación oral para poder estabilizar en oclusión, estética y fonética mediante una prótesis provisional misma que al duplicarla servirá como guía quirúrgica multifuncional, indispensable para evitar futuros fracasos en la correcta distribución de carga masticatoria por colocación errónea de los implantes. Se recomendó luego de la intervención complementar el caso realizando una proservación clínica y tomográfica de los implantes colocados con técnicas conservadoras para estudiar cómo se presenta la estabilidad en el tiempo del hueso que rodea al implante. **Conclusión:** En 45 días posterior a la intervención verificamos que clínicamente no se encontraron signos y síntomas de rechazo de los implantes, su colocación fue exitosa ya que se realizaron las mediciones de hueso en todos los cortes y si se mantuvo un espesor óseo suficiente. Concluyendo que el resultado obtenido fue muy satisfactorio al usar la Técnica de Approach palatino en conjunto con la planificación de Técnica All-on-six.

Palabras clave: Implantes, guía quirúrgica, tomográfica, anamnesis, diagnóstico, vestíbulo.

DECLARACIÓN DE ACEPTACIÓN DE NORMA ÉTICA Y DERECHOS

El presente documento se ciñe a las normas éticas y reglamentarias de la Universidad Hemisferios. Así, declaro que lo contenido en este ha sido redactado con entera sujeción al respeto de los derechos de autor, citando adecuadamente las fuentes. Por tal motivo, autorizo a la Biblioteca a que haga pública su disponibilidad para lectura dentro de la institución, a la vez que autorizo el uso comercial de mi obra a la Universidad Hemisferios, siempre y cuando se me reconozca el cuarenta por ciento (40%) de los beneficios económicos resultantes de esta explotación.

Además, me comprometo a hacer constar, por todos los medios de publicación, difusión y distribución, que mi obra fue producida en el ámbito académico de la Universidad Hemisferios.

De comprobarse que no cumplí con las estipulaciones éticas, incurriendo en caso de plagio, me someto a las determinaciones que la propia Universidad plantee.

Germania Catalina Cabrera Rosero

Firmado electrónicamente por:
GERMANIA CATALINA CABRERA ROSERO

C.I. 0401373634 Firma

Firmado electrónicamente por:
DAYSI NATHALI CARLOSAMA HERNANDEZ

Daysi Nathali Carlosama Hernández.

C.I. 1719435693 Firma

DEDICATORIA

Dedicamos el presente trabajo a nuestros familiares cercanos y de parte de la dupla estudiantil conformada por: Daysi Carlosama y Catalina Cabrera, extendemos un gran abrazo de agradecimiento a todos quienes con sus palabras de aliento apoyaron cada día a seguir nuestros sueños y aspiraciones para ser mejores personas y profesionales. Gracias por ser nuestros pilares que nos dan fortaleza y ganas de seguir adelante.

Índice

Resumen..... 2
Declaración de aceptación de norma ética y derechos..... 3
Dedicatoria.....4
Introducción.....11
Reporte Del Caso Clínico 10
Resultado.....26
Discusión.....26
Conclusión.....30
Recomendaciones.....31
Referencias.....31

Índice De Gráficos

Figura 1. Fotografías intraorales frontales.....14

Figura 2. Retiro de prótesis fija……..15

Figura 3. Enfilado de prótesis provisional ……..... 16

Figura 4. Prótesis total convencional acrilada……... 16

Figura 5..Guía Quirúrgica multifuncional……..... 17

Figura 6. Distribución de implantes en arco maxilar……18

Figura 7. Levantamiento de colgajo de espesor total……..……..... 19

Figura 8. Regularización de reborde óseo……..20

Figura 9. Fresado y paralelizado de implante pieza 24…….…..... 20

Figura 10. Paralelizado de implante pieza 22……..……..…….21

Figura 11. Colocación de implante pieza 22……..... 22

Figura 12. Paralelizado de implante pieza 12……22

Figura 13. Paralelizado de implante pieza 14 -16……..23

Figura 14. Sutura……23

Figura 15. Control radiográfico……24

Figura 16. Control tomográfico…….……25

Índice De Tablas

Tabla 1. Tabla de medidas de largo – ancho de hueso receptor……18

TÉCNICA ALL-ON-SIX COMPLEMENTADA CON TÉCNICA DE APPROACH PALATINO

Autores: Germania Catalina Cabrera Rosero

Daysi Nathali Carlosama Hernández

Correo electrónico: g-ccabrerar@estudiantes.uhemsiferios.edu.ec

dncarlosamah@estudiantes.uhemisferios.edu.ec

Resumen

Objetivo: Exponer el caso clínico de una paciente que será portadora de prótesis de tipo fijo soportada con implantes dentales y usaremos la técnica All-on-six complementada con técnica de Approach palatino., se verificará posteriormente con tomografía dental los resultados favorables, dichas mediciones son luego de 45 días. **Materiales y Métodos:** Una vez cumplidos con los requisitos y aprobado, se procede a planificar el caso para la posterior instalación de implantes dentales aplicando el concepto de All-on-six maxilar complementada con la técnica de Approach palatino necesaria en sitios donde no disponemos de ancho vestíbulo palatino ideal para que el implante ingrese usando técnica convencional de fresado. La técnica nos ayuda evitando cirugías adicionales previas a la colocación de implantes y por ello es mucho más conservadora, trabaja sobre la superficie ósea residual para así evitar implantes dentales inclinados sino más bien colocarlos en posición recta aprovechando el remanente óseo y pudiendo complementar su realización en el quirófano con otras técnicas conservadoras como oseodensificación o elevación de piso de seno maxilar. Tras un examen clínico y tomográfico, anamnesis, diagnóstico, designando a la paciente como 'apta' para someterse a la intervención. Se recomendó realizar interconsulta con rehabilitación oral para poder estabilizar en oclusión, estética y fonética mediante una prótesis provisional misma que al duplicarla servirá como guía quirúrgica multifuncional, indispensable para evitar futuros fracasos en la correcta distribución de carga masticatoria por colocación errónea de los implantes. Se recomendó luego de la intervención complementar el caso realizando una proservación clínica y tomográfica de los implantes colocados con técnicas conservadoras para estudiar cómo se presenta la estabilidad en el tiempo del hueso que rodea al implante. **Conclusión:** En 45 días posterior a la intervención

verificamos que clínicamente no se encontraron signos y síntomas de rechazo de los implantes, su colocación fue exitosa ya que se realizaron las mediciones de hueso en todos los cortes y si se mantuvo un espesor óseo suficiente. Concluyendo que el resultado obtenido fue muy satisfactorio al usar la Técnica de Approach palatino en conjunto con la planificación de Técnica All-on-six.

Palabras clave: Implantes, guía quirúrgica, tomográfica, anamnesis, diagnóstico, vestíbulo.

Abstract

Objective: To present the clinical case of a patient who will receive fixed prosthetics supported by dental implants. We will use the All-on-six technique complemented by a palatal approach. The favorable results will subsequently be verified with a dental tomography, these measurements are taken after 45 days. **Materials and Methods:** Once the requirements have been met and approved, the case is planned for the subsequent installation of dental implants, applying the maxillary All-on-six concept complemented by the palatal approach technique, necessary in sites where there is no ideal palatal vestibule width for implant insertion using a conventional milling technique. The technique helps us avoid additional surgeries prior to implant placement and is therefore much more conservative. It works on the residual bone surface to avoid tilted dental implants and instead places them in a straight position, taking advantage of the remaining bone. Its implementation in the operating room can be complemented with other conservative techniques such as osseodensification or maxillary sinus floor elevation. After a clinical and tomographic examination, history taking, and diagnosis, the patient was designated as “suitable” for the procedure. A consultation with oral rehabilitation was recommended to stabilize the occlusion, aesthetics, and phonetics using a provisional prosthesis. When duplicated, it will serve as a multifunctional surgical guide, essential to avoid future failures in the correct distribution of masticatory load due to incorrect implant placement. After the procedure, it was recommended to complement the case with a clinical and tomographic preservation of the implants placed with conservative techniques to study the stability of the bone surrounding the implant over time. **Conclusion:** Forty-five days after the procedure, we confirmed that there were no clinical signs or symptoms of implant rejection. The implant placement

was successful, as bone measurements were taken in all sections, and sufficient bone thickness was maintained. We concluded that the result obtained using the Palatal Approach Technique in conjunction with the All-on-Six Technique was highly satisfactory.

Keywords: Implants, surgical guide, CT scan, history, diagnosis, vestibule.

Introducción

La rehabilitación oral con implantes ha revolucionado la odontología moderna, permitiendo restaurar la función, la estética y la calidad de vida de pacientes con edentulismo total o severo. Entre las opciones más avanzadas, el protocolo All-on-6 se ha consolidado como una de las alternativas más eficientes, al utilizar seis implantes estratégicamente distribuidos para soportar una prótesis fija. Este enfoque proporciona mayor estabilidad, mejor distribución de las cargas masticatorias y una solución duradera en comparación con tratamientos convencionales (Minase, et al., 2024).

El edentulismo parcial o total implica la ausencia de dientes naturales independientemente de la causa, esto lo describe el *Glorario de Términos Odontológicos del 2017* (Driscoll et al., 2017). Podemos decir que el edentulismo conlleva a una disminución de las funciones y salud bucodental de los pacientes por ello el controlar causas más comunes de daño a nivel bucal es importante, mencionaremos dentro de ellas una higiene deficiente o nula, enfermedades periodontales y caries dental. (Soto et al., 2017).

Sin embargo, la rehabilitación del maxilar superior puede presentar desafíos significativos debido a la reabsorción ósea progresiva, especialmente en pacientes que han estado edéntulos durante largos periodos. En estos casos, la colocación tradicional de los implantes puede verse comprometida por la falta de soporte óseo adecuado, lo que a menudo requiere procedimientos adicionales como injertos óseos o el uso de implantes cigomáticos, aumentando la complejidad, el tiempo de tratamiento y los costos (Cataldo et al., 2020).

Existen varias técnicas quirúrgicas desarrolladas con el fin de poder rehabilitar con prótesis que ofezcan una estabilidad, soporte y retención. El Dr. Paulo Maló en 1993 planteó la Técnica de All-on-four usando implantes del sistema Branemark que propone la colocación de cuatro implantes estratégicamente colocados rectos o inclinados (Maló et al., 2017).

Se ha descrito también el uso de técnicas auxiliares para la colocación de implantes en alveolos de aquitectura compleja o post extracción es importante definir

bien el tipo de carga que recibirá la futura rehabilitación de dichos implantes (El-Chaar et al., 2011).

La Técnica de Approach palatino es considerada menos invasiva para colocación de implantes dentales en zonas o regiones anatómicas específicas como la eminencia canina, apófisis pterigoidea o cigomática. Pacientes con reabsorción severa de hueso alveolar, son candidatos para el uso de esta técnica, en donde se usará la mucosa palatina queratinizada como una capa protectora importante del área comprometida alrededor de los implantes, los protegerá en gran parte frente a patologías comunes como la periimplantitis que conllevará al fracaso de la osteointegración de los implantes (Tapia et al., 2023).

Para superar estas limitaciones, surge el Approach Palatino, una técnica innovadora dentro del protocolo All-on-6 que consiste en colocar los implantes posteriores en una posición más palatina. Esta estrategia permite aprovechar mejor la estructura ósea disponible en la región palatina del maxilar, donde la densidad ósea suele ser mayor en comparación con las crestas alveolares vestibulares reabsorbidas. Como resultado, se logra una mejor distribución biomecánica de las cargas oclusales, optimizando la estabilidad y la longevidad del tratamiento (Peñarrocha, 2020).

A su vez la técnica permite menor riesgo de una posible fenestración del hueso que debería estar rodeando al implante. Se recomienda seguir los pasos para lograr una técnica adecuada durante los cambios de dirección durante el fresado que tiene como base la técnica. La técnica se desarrolla con anestesia local para levantar un colgajo de espesor total (Akkas et al., 2015).

Inclusive dentro de posteriores cuidados se ha documentado la importancia de la edad, sexo, anamnesis, y sobre todo la medicación para considerar un tratamiento eficaz y predecible evitando fracasos de los implantes colocados (Wagenberg et al., 2006).

El presente trabajo pretende realizar un reporte de una proservación clínica, radiográfica y tomográfica luego de 45 días de un paciente que asistió a la Clínica de Posgrados de Implantología Quirúrgica de la Universidad Hemisferios, mismo que luego de haber pasado por el triaje respectivo y habiendo cumplido con los requisitos previos se aprobó su caso para ser intervenida en una primera fase que corresponde a la

preparación quirúrgica previa a una rehabilitación sobre 6 implantes en una prótesis dental tipo PF3.

Materiales y Métodos

Se realizó un Caso clínico expuesto a la Coordinación de Clínica del Posgrado de Implantología Quirúrgica de la Universidad Hemisferios, en donde se presentó una paciente de sexo femenino, mismo que mencionó requerir una rehabilitación oral completa con una estructura fija que no se le mueva en la boca.

Habiendo realizado un triaje en donde se le solicitó a la paciente los exámenes complementarios propios de los requerimientos de cirugía como: tomografía, exámenes de laboratorio; se realizó la interpretación de los resultados en donde se decidió que la paciente es apta para someterse a la intervención.

Se procedió a completar también la anamnesis, un examen clínico minucioso, tanto periodontal como oclusal para determinar posibles causas de pérdida dental de los dientes presentes, y valoración del hueso residual que será el futuro lecho de recepción de los implantes.

Se reveló que se encontraba filtración considerable de caries en cervical de las piezas pilares de un puente fijo superior en donde al sondaje casi había una comunicación total de vestibular a palatino de más del 70 %, especialmente de la pieza dental 23. De igual forma también se pudo observar que el pilar dental pieza No 28 también tenía el mismo diagnóstico de caries y filtración en cervical. También se propuso a la paciente corregir mordida cruzada posterior unitareral con el puente fijo, además de también presentar dolor a la percusión vertical y horizontal.

En cuanto a movilidad presentó un registro en Grado 3 de todo el puente fijo. Extraoralmente también se comprobó que dicha alteración dental de oclusión provocó una evidente pérdida de dimensión vertical.

Se evidenció un plano canteado, desviación de línea media dental y facial, ausencia de corredores bucales y falla de comatibilidad de registro de color con las múltiples restaurciones presentes en la cavidad bucal del paciente (Figura 1).

Figura 1

Fotografías intraorales frontales

Fuente: Catalina Cabrera Y Daysi Carlosama

Al no respetar la Ley de Ante para ditribución de las fuerzas de manera correcta podemos decir que la falla encontrada en cuanto a movilidad pudo ser causada por el mal diseño del puente fijo con dos pilares y 4 pónticos, es inevitable que causen una deflexión de la estructura y daño permanente en los dientes que sirven de pilares.

Se comienza la rehabilitación a partir de una planeación reversa en donde se debe llegar a una estabilidad oclusal, estética y fonética antes de la intervención quirúrgica para que la paciente vea el cambio que va a tener y se aprueben posibles cambios, a su vez la futura prótesis tenga que realizarse el mínimo de ajustes. Y que nos sirva de referencia para el momento quirúrgico con la confección de una guía quirúrgica duplicada de la prótesis final.

La propuesta para iniciar el caso, incluyen los siguientes pasos: en rehabilitación oral se realizó una historia clínca completa, se registró antecedentes personales y familiares, en donde no se encontraron referencias, este punto era muy importante ya que debido a la complejidad de la intervención quirúgica debía ser planificado son sedación conciente. Se solicitó exámenes complementarios tanto de sangre como tomográficos para realizar un estudio minucioso de cada pieza dental existente, hueso residual y así luego poder complementar con el examen clínico. Las piezas dentales fueron sometidas a varios filtros que decidirían su permanencia en boca, como: movilidad dental, sensibilidad extrema, profundidad de sondaje, caries extensa.

En el examen clínico pudimos determinar que las piezas dentales 23 y 28 se encontraban con recesión gingival producto de las fuerzas de mordida excesivas,

mismas que produjeron acumulación de alimentos y caries que ya podíamos evidencias introduciendo la sonda en la cavidad y esta punta de la sonda casi atravezó el muñón en sentido vestíbulo palatino, este factor mencionado de caries extensa sumado al deseo de la paciente de tener una prótesis fija nos llevo a la decisión de la extracción de los remanentes que en este caso vienen a ser los pilares del puente superior. Se evidencia también un problema en la oclusión ya que tenía mordida cruzada posterior unilateral en el lado del puente fijo. Se procede a informar a la paciente que los dientes 23 y 28 están destinados a la exodoncia y se debe provisionalizar para poder tener luego una guía quirúrgica multifuncional.

Una vez que la paciente aprobó el plan de tratamiento, se procede a retirar el puente fijo superior previa antestesia local infiltrativa, nos ayudamos de una fresa transmetálica y fresas de diamante, se realizan incisiones con instrumentos rotatorios de alta velocidad y con un sacacoronas se desprende la estructura fija.

Se procede a regularizar el tejido dental refiriéndonos a los remanentes, retirando áreas comprometidas por caries tal cual se realiza en un procedimiento de cirugía de modelo, sólo que esto se hace dentro de la cavidad bucal con los muñones. Y no se realiza la extracción de los mismos con el fin de que sirvan de guía para las perforaciones en la secuencia de fresado. Este procedimiento se lo realiza para que podamos tomar unas impresiones primarias correctas y comenzar la rehabilitación (Figura 2).

Figura 2

Retiro de prótesis fija

Fuente: Catalina Cabrera Y Daysi Carlosama

Se realizó la toma de impresiones primarias, modelos de estudio, cubeta individual, recorte muscular, sellado periférico, impresión definitiva, modelos definitvos, bases de rodete de altura, se registra la dimensión vertical, en reposo y oclusión. Se valora en este punto: estética, elección de color y corrección de esquema oclusal. Se aprobó la prótesis superior y se envía al laboratorio para el acrilado (Figura 3).

Figura 3

Enfilado de prótesis provisional

Fuente: Catalina Cabrera y Daysi Carlosama

Se verificó adaptación de la prótesis al reborde residual, estética y oclusión. Se enviaron instrucciones de como debería asearse la prótesis y su boca. Se hizo control oclusal y verificó oclusión en balance bilateral (Figura 4).

Figura 4

Prótesis total convencional provisional acrilada

Fuente: Catalina Cabrera y Daysi Carlosama

Es importante que la prótesis esté lo más perfectamente realizada para que se pueda duplicar mediante el uso de un estuche plástico de ortopedia y alginato que simula un enmuflado. El material para la guía quirúrgica multifuncional debe ser de acrílico rápido transparente (Figura 5).

Figura 5

Guía quirúrgica multifuncional

Fuente: Catalina Cabrera y Daysi Carlosama

Concluidos estos pasos propios del concepto de planeamiento reverso que dice: obtener los resultados esperados del tratamiento y luego ir verificando que procedimientos son necesarios para lograr el objetivo propuesto; procedemos a medir el hueso residual para elegir las medidas de los futuros implantes, en la tomografía. En los cortes verificamos la existencia de los remanentes mismos que serán extraídos en día de la cirugía ya que nos servirá de guía para iniciar la secuencia de fresado durante la instalación de los implantes. Para realizar la planificación de dónde serán colocados los implantes para obtener una mejor distribución de la carga masticatoria nos basamos en el concepto descrito por (Misch, 2021), en donde hace referencia a que el maxilar superior se dividirá en segmentos correspondientesa 2 segmentos premolares y molares, un segmento canino bilateral y otro segmento ubicado en el sector anterior de incisivo lateral a incisivo lateral; si ocupamos todos los segmentos, la estabilidad será mayor, no sólo de la prótesis sino de los implantes, ya que el stress será menor (Figura 6).

Figura 6

Distribución de implantes en arco maxilar

Fuente: Catalina Cabrera y Daysi Carlosama

Teniendo en cuenta ésta distribución se decidió colocar implantes en sectores de piezas dentales 12, 22, 24,14, 16, 26.

Se comenzó el análisis tomográfico para verificar largo y ancho de cada sitio óseo receptor (Tabla 1).

Tabla 1

Tabla de medidas de largo - ancho de hueso receptor

Implante Número	Largo hueso	Ancho hueso	Medida implante	Técnica
12	9,78mm	4,59 mm	3,5 x 8,5 mm	Approach P.
14	14,28 mm	7,19 mm	3,8 x 10 mm	Convencional
16	11 mm	8 mm	4,5 x 10 mm	Convencional
22	14,72 mm	4,08 mm	3,5 x 10 mm	Approach P.
24	13,49 mm	4,63 mm	3,5 x 10 mm	Convencional
26	10,5 mm	5,25 mm	4,5 x 8,5 mm	Convencional

Fuente: Elaboración propia

En la ejecución del plan de tratamiento, se verificó que tengamos todos los insumos, para el día de la intervención, se empezó con un protocolo de administración de fármacos por vía oral y por vía intramuscular, se recetó 30 minutos antes de la cirugía analgésico (Ibuprofemo cápsula de 600 mg, Amoxicilina tabletas de 500 mg y se le inyectó 8 mg de dexametasona). Se verificó los signos vitales y se encarga que la sedación conciente comience su efecto. Una vez preparada la mesa quirúrgica se colocó anestesia articaína con técnica infiltrativa para todo el maxilar superior. Se esperó un tiempo de 4 minutos para proceder a la incisión misma que está ubicada ligeramente hacia palatino con el fin de conservar el tejido queratinizado en el área vestibular, comenzando de molares hacia la parte anterior, siempre usando el bisturí firme y tocando el hueso con el fin de poder realizar un colgajo de espesor total para exponer hueso alveolar, sin desgarro de tejidos nobles como el periostio, para realizar éste procedimiento nos ayudamos de un decolador Molt No 9. Siempre se tuvo cuidado de que el tejido blando no interfiera en la estabilidad de la guía quirúrgica multifuncional. En éste punto, con un colgajo bien levantado realizamos las extracciones de piezas dentales 28 y 23 y como estaba previsto la pieza 23 dejó un gran defecto óseo ya que en la tabla vestibular quedó con una dehiscencia bastante grande, por ello fue descartado éste sitio para colocación de implantes. Se realizó un curetaje profuso irrigando con bastante solución salina dentro de los alveolos (Figura 7).

Figura 7

Levantamiento de colgajo de espesor total

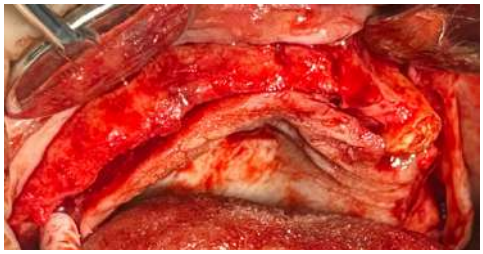

Fuente: Catalina Cabrera y Daysi Carlosama

Para obtener una mejor base ósea, ligeramente más ancha planificamos la conformación de una meseta a nivel de la cresta ósea, que contribuirá a que el implante tenga mayores posibilidades de estabilidad ya que al aplanar la meseta con un ángulo

palatino de 45 grados obtenermos una mayor superficie, se requiere una pieza de mano recta 16000 rpm, bastante irrigación, fresón en forma de flama (Figura 8).

Figura 8

Regularización de reborde óseo

Fuente: Catalina Cabrera y Daysi Carlosama

Fresado de pieza 26, fresa lanza y con la guía quirúrgica colocada, seguimos con fresa 2,0 ; 2,7, a 10 mm de profundidad ya que el implante de 8,5 mm Cone morse requiere ser 2 mm subcrestal, se llega hasta la fresa de 3,0 para realizar un subfresado. Torque de 35 Ncm. Mismo proceso para pieza 24, torque de 35 Ncm.(Figura 9).

Figura 9

Fresado y paralelizador de implante 24.

Fuente: Catalina Cabrera y Daysi Carlosama

Continuando con la secuencia de fresado para implante pieza 22, nos encotramos con un gran defecto de pérdida ósea en vestibular, y al realizar la conformación de la

meseta de la cresta nos preparamos para desarrollar la Técnica de Approach palatino misma que tiene como objetivo instalar implantes ligeramente palatinizados a la cresta ósea con el fin de evitar ua fractura de la tabla ósea vestibular lo que conllevaría a requerir injertos y lo que buscamos al aplicar esta técnica es aprovechar el hueso receptor anclándonos mas a la tabla ósea palatina, comenzamos con una fresa lanza en rotación de 900 RPM e irrigación abundante a ingresar 2 a 3 mm aproximadamente la punta de la fresa desde un sentido de 15 o 20 grados respecto a lo que sería el eje longitudinal de las piezas dentales e inmediatamente luego de este ingreso se corrige la angulación para que sel implante se ubique tridimemsionalmente en una posición palatina; esto debe hacerse a medida que se avanza sin detenerse hasta llegar a reorientar la fresa lo más paralela al eje del diente. Este tipo de fresado en la técnica permite un acceso controlado evitando dañar o perforar la pared vestibular optimizando la ubicación tridimensional del implante, lograr que el futuro implante tenga una tabla ósea de al menos 1,5 a 2 mm (Figura 10).

Figura 10

Paralelizado de implante 22

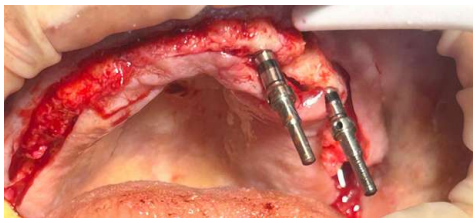

Fuente: Catalina Cabrera y Daysi Carlosama

Se colocó los pines de paralelismo para verificar que tengamos una correcta posición respecto a los implantes ya colocados de igual forma se realizó un subfresado y finalmente colocamos el implante siempre manteniendo una ligera presión hacia palatino; se verificó que la cresta palatina quede supracrestal a la plataforma del implante y no se presentaron fracturas, deshiscencias o fenestraciones en vestibular logrando el objetivo de la Técnica de Approach palatino (Figura 11).

Figura 11

Colocación de implante en pieza 22

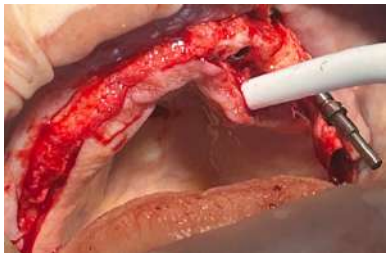

Fuente: Catalina Cabrera y Daysi Carlosama

Continuando con la secuencia de fresado se tomó las mismas consideraciones para manejo de la Técnica de Approach palatino para implante pieza 12 (Figura 12).

Figura 12

Paralelizado de implante 12

Fuente: Catalina Cabrera y Daysi Carlosama

De manera secuencial se siguió con los fresados de manera rutinaria para implantes de piezas 14 y 16, siempre con subfresado y verificando paralelismo entre ellos (Figura 13).

Figura 13

Paralelizado de implante 14-16

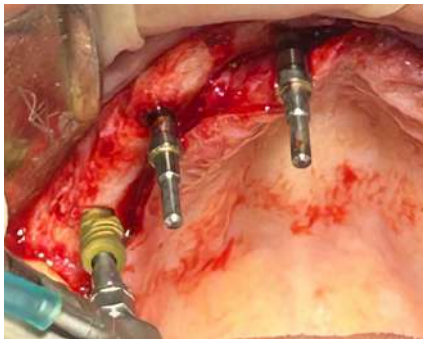

Fuente: Catalina Cabrera y Daysi Carlosama

Una vez ya colocados todos los implantes se procede a la reposición del colgajo y empezamos una sutura con punto contínuo reforzado con puntos simples usando hilo 4/0 de Nyllon con el fin de ayudar a la mejor higienización de los labios de la herida (Figura 14).

Figura 14

Sutura

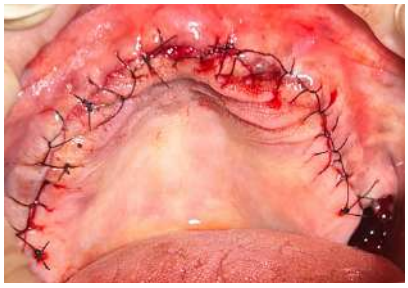

Fuente: Catalina Cabrera y Daysi Carlosama

Posterior a la recuperación de la paciente se envía cobertura antibiótica, analgésica y se detallan los cuidados post operatorios, recomendando a la paciente que

en lo posible evite colocarse la prótesis provisional hasta que se haya retirado los puntos de sutura y se realice un rebase con material blando.

Transcurridos los 15 días se realizó el retiro de puntos y se remitió al Posgrado de Rehabilitación Oral para que le den el seguimiento correspondiente (Figura 15).

Figura 15

Control radiográfico

Fuente: Catalina Cabrera y Daysi Carlosama

Para realizar una evaluación de los procedimientos realizados en la cirugía se envió a realizar una tomografía pasados 45 días luego de la intervención con el fin de evaluar el grosor de tabla vestibular y palatina que recubre al implante, especialmente los implantes 12 y 22 mismos que fueron colocados con la técnica de approach palatino, en un área regularizada y con un defecto vestíbulo palatino considerable (Figura 16).

Figura 16

Controles tomográficos

Pieza 14

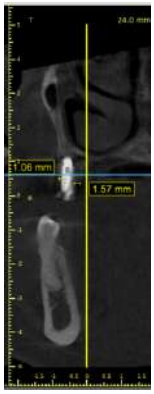

Pieza 16

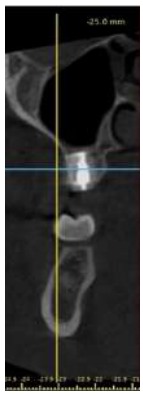

Pieza 12

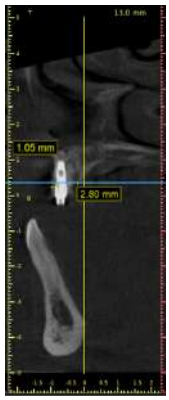

Pieza 22

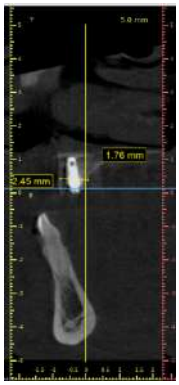

Pieza 24

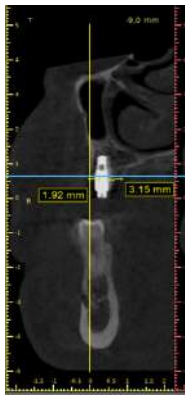

Pieza 26

Fuente: Catalina Cabrera y Daysi Carlosama

Resultado

El resultado obtenido es favorable respecto a las expectativas que se habían planteado que era el evitar colocar injertos y mantener al mínimo los procedimientos quirúrgicos adicionales ayudándonos de la técnica de approach palatino. Se evidencia también que los implantes son colocados paralelos entre sí y que la guía quirúrgica fue de gran ayuda para la ubicación de los implantes.

Discusión

En la actualidad los pacientes desdentados presentan problemas con la masticación, habla, al sonreír, causando inseguridad, problemas sociales y emocionales afectando la calidad de vida. Al utilizar prótesis removibles muchas veces no son una solución eficaz, al contrario, agudiza los inconvenientes en la adaptación. Por este motivo existen opciones de tratamiento dentales con implantes dentales, que devuelven la seguridad al paciente, mejorando la autoestima (Messias et al., 2021).

Entre los tratamientos de rehabilitación de prótesis sobre implantes tenemos All-on-four o con más implantes All-on-six, la selección del tipo de rehabilitación oral depende de varios factores como el tipo de hueso, reabsorción de la cresta ósea sea vertical u horizontal, así como calidad y cantidad de estructura ósea presente, neumatización del seno maxilar, dilatación de fosas nasales, proximidad al nervio dentario inferior, atrofia del hueso por la pérdida temprana de piezas dentales. Estos son algunos de los limitantes del tratamiento. (Messias et al., 2017).

(Bhrering et al., 2016) realizó un estudio entre la tasa de éxito en la técnica All-on-four con una tasa de éxito de 99% pero al momento de rehabilitar los implantes la resistencia a la fractura se reduce al 95%, se presentan algunos problemas adicionales como aflojamiento de pilares, aflojamiento de los tornillos pasantes por la sobrecarga de fuerzas oclusales por voladizos muy largos. Por esta razón se plantea que para solucionar estos problemas protésicos la inserción de mayor número de implantes, mejoran el soporte de la prótesis, mejorando la distribución de las fuerzas a nivel del implante y la disminución de la longitud del voladizo, es decir una técnica protésica All-on-six. La técnica All-on-six presenta ventajas como menor estrés si la comparamos con

la técnica All-on-four. Como conclusión, obtenemos mejor comportamiento biomecánico al usar 6 implantes dentales. Y (Pandey et al., 2023) concordando con el estudio comparativo del comportamiento biomecánico entre los 2 conceptos All-on-four y All-on-six aplicando fuerzas verticales y horizontales de 100 N con cargas oblicuas de 141 N en una angulación de 45 grados, tanto en el caso de 4 implantes y el caso de 6 implantes dentales, llegó a la conclusión que al utilizar la técnica All-on-six aumenta el soporte de la prótesis y reduce la tensión al distribuir las fuerzas en toda el área sea maxilar o mandibular, particularmente en casos de bruxismo, mala calidad ósea pero si presenta crestas atróficas la técnica All-on-four es una buena alternativa.

(Lomas et al., 2022) determinó que las 2 técnicas quirúrgicas tienen altas tasas de éxito en maxilar y mandíbula, pero se debe iniciar con una correcta valoración clínica, tomografía y la planificación reversa de esta manera se reduce el estrés y mejora la biomecánica en el diseño protésico de esta manera el paciente puede recibir su prótesis fija en el mismo día de la cirugía al cumplir con todos los protocolos de prótesis en función inmediata ayudando de manera psicológica al paciente. Las técnicas quirúrgicas All-on-four y la técnica quirúrgica All-on-six su diferencia radica en la posición de los implantes, número de implantes, evitar o reducir el cantiliever. Obtuvo similares resultados

(Maló et at., 2018) quién desarrolló la técnica All-on-four con la finalidad de que sea un sistema de rehabilitación total fija con el uso de implantes en maxilar y mandíbula en pacientes desdentados con función inmediata al proporcional una prótesis fije en el mismo día de la cirugía, pero puede variar el número de implantes ya que pueden ser necesarios 5 o 6 ya que depende del cada caso, va a depender de la distribución de los implantes en relación al tejido óseo para evitar o reducir los voladizos, si utilizamos 4 implantes el voladizo es mayor y si se utiliza más implantes en este caso 6 el voladizo es menor.

(Tallarico et al., 2016) realizó un estudio comparativo de 5 años en pacientes rehabilitados con prótesis fijas en maxilares con carga inmediata con 4 y 6 implantes dentales con cirugía guiada dando como resultados al análisis clínico y radiográfico sin presentar fallas protésicas y la pérdida de hueso marginal no fue significativa. All-on-six es rentable y eficaz al momento de realizar prótesis con función inmediata, evita

realizar procedimientos de injertos óseos. Demostrando que las 2 técnicas quirúrgicas son una buena opción para el tratamiento de rehabilitación sobre implantes en pacientes desdentados. Demostrando la teoría de (Misch, 2021) el cuál para ser más exacto realizó una división por secciones en los maxilares superiores e inferiores, 5 secciones: región anterior en incisivos centrales y laterales, región de caninos y región bilateral en el sector posterior entre premolares y molares. Al realizar la futura prótesis se puede realizar la guía quirúrgica, planificar el número y la posición de los implantes dentales en el presente relato clínico se realizó esta técnica.

(Oliveira et al., 2023) determina que la técnica All-on-four presenta limitaciones entre las más comunes infección ósea en el lugar donde se colocó los implantes dentales, periimplantitis acompañado de enfermedad periodontal causando la pérdida de los implantes. Además, presenta mayores riesgos de complicaciones en la rehabilitación oral causan problemas como la fractura de los tornillos, fractura en los sitios de los cantiléver, aflojamiento constante de los tornillos provocando desajustes que traen como consecuencia estrés de forma constante en los componentes protésicos, que muchas de las veces son asociadas al fracaso o fallas en la osteointegración de los implantes dentales. Mientras que (Taruna et al., 2014) determinó que los patrones de estrés sobre implantes en prótesis fija con 4 o 6 implantes dentales en un estudio de supervivencia a largo plazo no se encontró diferencias significativas tanto en la ubicación, en los patrones de distribución de las tensiones, pero lo que si cave recalcar es que el voladizo debe minimizarse ya que si es largo aumenta la tensión en el implante a nivel distal sea que presente 4 o 6 implantes dentales.

(Santos et al., 2024) llegó a la conclusión que la técnica All-on-four al combinarla con una cirugía guiada especialmente en casos complejos donde hay hueso atrófico y requiere un mínimo número de implantes donde le brinda precisión en la planificación, seguridad y sobre todo reducción en los tiempos quirúrgicos y comodidad en la recuperación postoperatoria, en el presente relato clínico la paciente presenta buena calidad y cantidad de hueso, y presentaba antagonista inferior hasta las piezas dentales 37 y 47 solo en el sector anterior en el sector de las piezas 12 y 22 se combinó con Approach palatino para poder regularizar la zona y poner obtener la meseta quirúrgica para colocar los implantes planificados. En cambio (Santana et al., 2024) en su caso clínico opto por realizar la técnica All-on-four dispuestos en un polígono de

soporte para poder distribuir mejor las fuerzas y reducir la necesidad de procedimientos con injertos óseos y complemento con un abordaje palatino o conocido como approach palatino que se utiliza como alternativa útil en casos donde los pacientes presenten reabsorción ósea severa. Las ventajas de esta técnica es la estabilidad a largo plazo del implante, la inserción de la mucosa queratinizada, de esta manera se evita la periimplantitis y la pérdida de los implantes dentales.

(Cantoni et al., 2021) en sus estudios demostró los beneficios de realizar la técnica All-on-four complementando con abordaje palatino sobre todo en sitios que presenta poca cantidad de hueso, sin retirar hueso en sentido vertical. A diferencia con los hallazgos de (Souza et al., 2020), en su estudio demostró el éxito que obtuvo con la técnica All-on-six combinada con Approach palatino en 23 pacientes que fueron evaluados por 36 meses donde se colocó implantes dentales cono morse y el cual elimina la porción del hueso en sentido vertical y obtener un buen lecho quirúrgico los implantes no presentan ningún problema clínico.

(Tapia et al., 2023) demostró en un caso clínico que al realizar la técnica All-on-six complementando con approach palatino modificado creando una plataforma o meseta quirúrgica en el reborde alveolar con el objetivo de retirar hueso alveolar que se encuentra delgado, de esta manera se obtiene un buen reborde alveolar realizando un biselado con un pimpollo quirúrgico con angulación de 45 grados al momento de aplanar el reborde alveolar. Este caso clínico presenta las misma características clínicas y radiográficas que el presente relato clínico como prótesis total superior con problemas de ajuste causando incomodidad y problemas al hablar, alimentarse por la movilidad que presenta la prótesis total por presentar reborde alveolar irregular, piezas dentales con un puente fijo. Se planifica la rehabilitación oral con técnica All-on-six. Obteniendo similares resultados con Branemark et al., 1999) quién propuso utilizar de 5 a 6 implantes paralelos ubicados entre los agujeros mentonianos, diseñando la prótesis clásica ad modum de Branemark en la mandíbula y Krekmanov presento la opción de utilizar implantes inclinados en el maxilar superior por la neumatización del seno maxilar o en el caso de la mandíbula por presentar reabsorción ósea severa, mencionó que al aumentar la longitud de los implantes dentales se logra mejorar la distribución del polígono del soporte de la prótesis al reducir el número de implantes y sin realizar injertos óseos de relleno en el seno maxilar, mandíbulas atróficas. En la actualidad las

técnicas quirúrgicas All-on-four y All-on-six tienen éxito al realizar una correcta planificación para evitar problemas en la rehabilitación protésica.

Conclusión

Podemos concluir que, en el caso clínico presentado, mediante tomografía computarizada, se pudo verificar que la técnica All-on-six complementada con la Técnica de Approach palatino es totalmente eficiente, al usarla en pacientes con deficiencias de espesor óseo vestíbulo palatino. Logrando quirúrgicamente implantes ubicados dentro de hueso y paralelos entre sí.

Recomendaciones

Realizar más estudios entre las dos técnicas quirúrgicos y la rehabilitación protésica a largo plazo.

La planificación de cada caso clínico y el uso materiales de alta calidad garantiza éxitos tanto en los procedimientos quirúrgicos y protésicos.

Realizar los mantenimientos adecuados en cada paciente.

Referencias

Soto-Penaloza, D., Zaragozí-Alonso, R., Penarrocha-Diago, M., & Penarrocha-Diago, M. (2017). The all-on-four treatment concept: Systematic review. Journal of clinical and experimental dentistry, 9(3), e474–e488. Recuperado de: https://doi.org/10.4317/jced.53613

Driscoll CF, Freilich MA, Guckes AD, Knoernschild KL, Mcgarry TJ, Goldstein G, et al. The glossary of prosthodontic terms: ninth edition. J Prosthet Dent. 2017;117(5): e1-105. Recuperado de: https://pubmed.ncbi.nlm.nih.gov/28418832/

Wagenberg B, Froum SJ. A retrospective study of 1925 consecutively placed immediate implants from 1988 to 2004. Int J Oral Maxillofac Implant. 2006;21(1):71-80. Recuperado de: https://pubmed.ncbi.nlm.nih.gov/16519184/

El-Chaar ES. Immediate placement and provisionalization of implant-supported, single-tooth restorations: a retrospective study. Int J Periodontics Restor Dent. 2011;31(4):409-19. Recuperado de: https://pubmed.ncbi.nlm.nih.gov/21837307/

Lomas D., Morales, A., Bajaña, F., Vallejo, ., Quel, F. All on four concept for a completely edentulous mandible in a systemically compromised patient. Revista Odontología. 2022. Recuperado de: https://lareferencia.info/vufind/Record/EC_4287fb0de3c86502e683212bd279551d

Akkas, I., Toptas, O., Akpinar, Y. Z., & Ozan, F. (2015). Segmental alveolar osteotomy by palatal approach to correct excessive angulated dental implants in anterior and posterior maxilla. *Journal of clinical and diagnostic research : JCDR*, *9*(4), ZD03–ZD5. Recuperado de: https://doi.org/10.7860/JCDR/2015/11832.5778

Bainiwal D. Malo's Bridge an «all -on- 4» / Diem -2 immediate function concept. iosr J Dent Med Sci. 2017;16(9):67-75. Recuperado de: https://www.semanticscholar.org/paper/Malo-%E2%80%99-S-Bridge-An-

%E2%80%9C-Allon-4-%E2%80%9D-Diem-2-Immediate-Bainiwal/6f06b101e560ed053ae34c3c2bfbbc05cacd85ad

Cláudia Lopes Brilhante Bhering [a], Marcelo Ferraz Mesquita [a], Daniel Takanori Kemmoku [b], Pedro Yoshito Noritomi [b], Rafael Leonardo Xediek Consani [a], Valentim Adelino Ricardo Barão. (2016). Comparison between all-on-four and all-on-six treatment concepts and framework material on stress distribution in atrophic maxilla: A prototyping guided 3D-FEA study. *Materials Science and Engineering C.* pp: (69) 715–725. Recuperado de https://doi.org/10.1016/j.msec.2016.07.059

Messias A, Nicolau P, Guerra F. (2021) Diferentes intervenciones para la rehabilitación del maxilar desdentado con prótesis soportadas por implantes: una descripción general de las revisiones sistemáticas. Prostodoncista Int J.;34:s63–84. Recuperado de: https://pubmed.ncbi.nlm.nih.gov/33571327/

Tallarico M, Meloni SM, Canullo L, Caneva M, Polizzi G. (2016). Five-Year Results of a Randomized Controlled Trial Comparing Patients Rehabilitated with Immediately Loaded Maxillary Cross-Arch Fixed Dental Prosthesis Supported by Four or Six Implants Placed Using Guided Surgery Clin Implant Dent Relat Res 2016;18(5):965–72. Recuperado de: https:// DOI 10.1111/cid.12380

Taruna, M., Chittaranjan, B., Sudheer, N., Tella, S., & Abusaad, M. D. (2014). Prosthodontic perspective to all-on-4® concept for dental implants. *Journal of clinical and diagnostic research: JCDR*, *8*(10), ZE16. Recuperado de: https://pubmed.ncbi.nlm.nih.gov/25478475/

Voss de Oliveira, D., Thiers Carneiro Junior, J., Vieira da Silva Gomes, CE, Pimentel de Oliveira, R., Fernandes de Menezes, SA, & Fonseca, R. (2023). Rehabilitación oral con protocolo All-on-Four en paciente infectado por VIH: Reporte de caso Seguimiento a 2 años. * Revista Brasileña de Implantología y Ciencias de la Salud, 5*(1), 29–42. DOI: 10.36557/2674-8169.2023v5n1p29-42. Recuperado de:

[https://bjihs.emnuvens.com.br/bjihs/article/view/230](https://bjihs.emnuvens .com.br/bji hs/ article/view/230).

Tapia A, Aguirre G, Vallejo L. (2023). Uso de técnicas split crest con expansores y approach modificado para la colocación de implantes dentales en maxilares atróficos. Reporte de caso clínico. Ciencia Latina Revista Científica Multidisciplinar Septiembre- Octubre, 2023, Volumen 7, Número 5. Recuperado de: https://doi.org/10.37811/cl_rcm.v7i5.7817

de Souza, C. S. V., de Sá, B. C. M., Goulart, D., Guillen, G. A., Macêdo, F. G. C., & Nóia, C. F. (2020). Split Crest Technique with Immediate Implant to Treat Horizontal Defects of the Alveolar Ridge: Analysis of Increased Thickness and Implant Survival. Journal of Maxillofacial & Oral Surgery, 19(4), 498. Recuperado de: https://doi.org/10.1007/S12663-020-01332-Z

Leighton Y, Von Marttens A, Carvajal JC. (2014). Función protesica inmediata con tecnica All on four mandibular: primer reporte al primer año de carga inmediata. Rev. Clin. Periodoncia Implantol. Rehabil. Oral Vol. 7(1); 32-36, 2014. Recuperado de: https://www.scielo.cl/scielo.php?pid=S0719-01072014000100008&script=sci_abstract

Pandey A, Durrani F, Kumar Rai S, Kumar Singh N, Sing P, Verma R, Kumar Jitedra. (2023). Comparación entre conceptos de tratamiento All-on-four y All-on-six sobre la distribución del estrés para la rehabilitación de toda la boca utilizando análisis de elementos finitos tridimensionales: A estudio biomecánico. . J Indian Soc Periodontol 2023;27:180-8. Recuperado de: www.jisponline.com

Brånemark, P. I., Engstrand, P., Öhrnell, L. O., Gröndahl, K., Nilsson, P., Hagberg, K., ... & Lekholm, U. (1999). Brånemark Novum®: a new treatment concept for rehabilitation of the edentulous mandible. Preliminary results from a prospective clinical follow-up study. *Clinical implant dentistry and related research*, *1*(1), 2-16. Recuperado de: https://onlinelibrary.wiley.com/doi/abs/10.1111/j.1708-8208.1999.tb00086.x

Minase DA, Sathe S, Bhoyar A, Apte A, Pathak A. Prosthetic Rehabilitation of All-on-Six Implant-Supported Prosthesis: A Case Report. Cureus. 2024 Jan 9;16(1):e51946. Recuperado de: https://pmc.ncbi.nlm.nih.gov/articles/PMC10852098/

Cataldo, Yuri, & Fernández, Cristian. (2020). Tratamiento protésico y quirúrgico del maxilar atrófico.. *International journal of interdisciplinary dentistry*, *13*(3), 165-167. Recuperado de: https://dx.doi.org/10.4067/S2452-55882020000300165

Peñarrocha Diago, M, Aizcorbe Vicente, J, Díaz Sánchez, M, Serra Pastor, B, Soto-Peñaloza, D, & Peñarrocha Oltra, D. (2020). Guided bone regeneration and zygomatic implants: a case report. *Avances en Odontoestomatología*, *36*(2), 63-70. Recuperado de: .https://dx.doi.org/10.4321/s0213-12852020000200002