UNIVERSIDAD HEMISFERIOS

Facultad de Ciencias de la Salud

Tema:

Cicatrización Post Extracción de Terceros Molares con Matriz Extracelular de Origen Bovino Presentación de Caso Clínico

Trabajo de Titulación para la obtención del Título de Odontólogo

Presentada por:

Steven Andrés Andrade Cedeño

Tutor:

María Viviana Mora Astorga

Quito, Junio de 2024

RESUMEN

Objetivo: Exponer el caso clínico en donde postextracción fue colocada una membrana de colágeno de origen bovino para acelerar la cicatrización. Introducción: La exodoncia de terceros molares (M3) se ha convertido en un asunto de interés debido a su importancia al momento de prevenir su impactación y pericoronaritis además de posibles quistes y tumores dentales. Objetivo: Exponer el caso clínico en donde postextraccion fue colocada membrana de colágeno de origen bovino para acelerar la cicatrización. Materiales y métodos: Paciente de sexo femenino con 23 años de edad con presencia de terceros molares para extracción en donde se colocó una membrana de colágeno de origen bovina postextraccion marca BioMend® de Zimmer Biomet de tamaño 20 x 30 mm. Resultados: Se evidenció mejor cicatrización y menos sintomatología en alveolos donde se aplicó la membrana de colágeno de origen bovino, sin embargo, se evidenció menos trabeculado óseo. Conclusiones: La utilización de la matriz extracelular de origen bovino permitió un incremento notable en la velocidad y calidad de la cicatrización tisular evidenciándose una influencia positiva en la reparación de los tejidos.

Palabras clave: Extracción dental, matriz extracelular, cicatrización de heridas, inflamación.

DECLARACIÓN DE ACEPTACIÓN DE NORMA ÉTICA Y DERECHOS

El presente documento se ciñe a las normas éticas y reglamentarias de la Universidad Hemisferios. Así, declaro que lo contenido en este ha sido redactado con entera sujeción al respeto de los derechos de autor, citando adecuadamente las fuentes. Por tal motivo, autorizo a la Biblioteca a que haga pública su disponibilidad para lectura dentro de la institución, a la vez que autorizo el uso comercial de mi obra a la Universidad Hemisferios, siempre y cuando se me reconozca el cuarenta por ciento (40%) de los beneficios económicos resultantes de esta explotación.

Además, me comprometo a hacer constar, por todos los medios de publicación, difusión y distribución, que mi obra fue producida en el ámbito académico de la Universidad Hemisferios.

De comprobarse que no cumplí con las estipulaciones éticas, incurriendo en caso de plagio, me someto a las determinaciones que la propia Universidad plantee.

Firmado electrónicamente por:
STEVEN ANDRES
ANDRADE CEDENO

Steven Andrés Andrade Cedeño

C.I. 1726945411

DEDICATORIA

Agradezco a Dios por su constante guía y fortaleza en este camino académico que hoy culmina.

A mi madre y mi abuelita, cuyo amor y apoyo han sido el motor que impulsó cada paso de este largo trayecto, les extiendo mi más profundo agradecimiento. Su inquebrantable sacrificio y sabiduría han sido la luz en los días más oscuros. A ellas, les debo más de lo que las palabras pueden expresar.

A mis profesores de carrera, quienes con su dedicación y conocimiento han contribuido significativamente a mi formación académica. En especial, quiero expresar mi gratitud a la doctora María Viviana Mora, quien no solo fue mi profesora, sino también mi tutora en esta tesis. Agradezco profundamente su orientación experta, su apoyo incondicional y la confianza que depositó en mí durante este proceso.

A mi hermano Emilio, mi apoyo incondicional, a Javier, quien ha sido papá, mentor y guía en mi vida, y a Leslie, mi compañera de vida y fuente de alegría, les dedico este logro con sincero aprecio. Su presencia ha sido un pilar fundamental en este viaje, llenándolo de amor y motivación.

También quiero agradecer a mis amigos Santiago y Mireya, próximos colegas de carrera, quienes fueron mis compañeros y brindaron su apoyo en cada momento. Y por último a mi compañero de cuatro patas quien nunca me hizo sentir en soledad.

ÍNDICE

RESUMEN 2

DECLARACIÓN DE ACEPTACIÓN DE NORMA ÉTICA Y DERECHOS 3

DEDICATORIA 4

Resumen 7

Abstract 8

Introducción 9

Reporte de caso Clínico 11

Discusión 15

Conclusión 17

Referencias 18

ÍNDICE DE GRÁFICOS Y TABLAS

Figura 1: Órgano dental 1.8 nivel A; órgano dental 2.8 nivel A; órgano dental 3.8 Clase I A posición mesioangular; órgano dental 4.8 Clase I A posición mesioangular..... 12

Figura 2: A: Membrana de colágeno de origen bovino estéril. B-C: Colocación de membrana de colágeno en alveolo 1.8 y cierre de colgajo. D-E: Colocación de membrana de colágeno en alveolo 4.8 y cierre de colgajo..... 13

Figura 3: A-B Cicatrización tisular de las heridas una semana después de la cirugía. C: Edema una semana después de la cirugía..... 14

Figura 4: Radiografía Panorámica 1 mes después de cirugía de extracción de terceros molare**s** 15

CICATRIZACIÓN POST EXTRACCIÓN DE TERCEROS MOLARES CON MATRIZ EXTRACELULAR DE ORIGEN BOVINO PRESENTACIÓN DE CASO CLÍNICO

Steven Andrés Andrade Cedeño

Correo electrónico: saandradec@estudiantes.uhemisferios.edu.ec

Resumen

Objetivo: Exponer el caso clínico en donde postextracción fue colocada una membrana de colágeno de origen bovino para acelerar la cicatrización. Introducción: La exodoncia de terceros molares (M3) se ha convertido en un asunto de interés debido a su importancia al momento de prevenir su impactación y pericoronaritis además de posibles quistes y tumores dentales. Objetivo: Exponer el caso clínico en donde postextraccion fue colocada membrana de colágeno de origen bovino para acelerar la cicatrización. Materiales y métodos: Paciente de sexo femenino con 23 años de edad con presencia de terceros molares para extracción en donde se colocó una membrana de colágeno de origen bovina postextraccion marca BioMend® de Zimmer Biomet de tamaño 20 x 30 mm. Resultados: Se evidenció mejor cicatrización y menos sintomatología en alveolos donde se aplicó la membrana de colágeno de origen bovino, sin embargo, se evidenció menos trabeculado óseo. Conclusiones: La utilización de la matriz extracelular de origen bovino permitió un incremento notable en la velocidad y calidad de la cicatrización tisular evidenciándose una influencia positiva en la reparación de los tejidos.

Palabras Clave: Extracción dental, matriz extracelular, cicatrización de heridas, inflamación.

Abstract

Objective: Present the clinical case where post-extraction a collagen membrane of bovine origin was placed to accelerate healing. Introduction: The extraction of third molars (M3) has become a matter of interest due to its significance in preventing impaction, pericoronitis, as well as potential dental cysts and tumors. Objective: To present a clinical case where bovine-origin collagen membrane was placed post-extraction to expedite healing. Materials and Methods: A 23-year-old female patient with third molars requiring extraction, where a bovine-origin collagen membrane (BioMend® by Zimmer Biomet, 20 x 30 mm) was applied post-extraction. Results: Improved healing and reduced symptoms were observed in sockets where the bovine-origin collagen membrane was applied; however, there was evidence of reduced trabecular bone. Conclusions: The use of bovine-origin extracellular matrix led to a significant increase in the speed and quality of tissue healing, demonstrating a positive influence on tissue repair.

Key words: Tooth Extraction, Extracellular Matrix, Wound Healling, Inflamation.

Introducción

La exodoncia de terceros molares (M3) se ha convertido en un asunto de interés debido a su importancia al momento de prevenir su impactación y pericoronaritis además de posibles quistes y tumores dentales(Hatami & Dreyer, 2019, p. 303). La extracción quirúrgica de M3 puede desencadenar en complicaciones postoperatorias tales como dolor intenso, edema, trismo e incluso alveolitis seca (Cheng et al., 2023, p. 6). Los determinantes con mayor relación al dolor e inflamación postoperatoria son el tipo de regeneración de la herida quirúrgica y cicatrización de la misma (Fierro Serna et al., 2011, p. 110), dicha cicatrización consta de tres fases, la primera de ellas es la etapa de inflamación o edema, seguida de la etapa de proliferación y finalmente la etapa de remodelación o maduración de la herida (Guzmán et al., 2017, p. 115).

Después de la extracción dental, el alvéolo sufre un proceso hemorrágico y forma un coágulo de sangre atrapado en fibrina, lo que garantiza la hemostasia gracias a la interacción entre células endoteliales y plaquetas (Gomes et al., 2019, p. 2). En las heridas donde los bordes permanecen unidos desde el principio, ya sea por cierre espontáneo o mediante sutura, la recuperación de la piel es rápida y efectiva, se llama curación por primera intención. Por otro lado, cuando existe una superficie expuesta sin epitelio, el proceso de cicatrización se torna más prolongado y desafiante, lo que se denomina curación por segunda intención (Del et al., 2019, p. 56-59). Durante la fase inflamatoria subsiguiente, los neutrófilos llevan a cabo fagocitosis para eliminar bacterias, mientras que los macrófagos liberan factores de crecimiento que estimulan la reparación tisular. Esta fase proliferativa se caracteriza por la migración y multiplicación de fibroblastos, junto con un aumento en la síntesis de colágeno y otras proteínas, facilitando la angiogénesis y la adhesión celular. Además, se observa la transición del tejido de granulación a una matriz provisional rica en colágeno, con la diferenciación de células

mesenquimales en osteoblastos, lo que contribuye gradualmente a la formación ósea. En la etapa final, se producen cambios en la estructura ósea, que pueden incluir modificaciones en su forma (modelado) o sin alterarla (remodelación) (Gomes et al., 2019, p. 5-8).

Actualmente las membranas de colágeno han surgido como un biomaterial de elección en procedimientos quirúrgicos gracias a su matriz con capacidad de regeneración de tejidos blandos (Wei et al., 2020, p. 4). El colágeno tipo I es una de las proteínas predominantes en el cuerpo humano que se caracteriza por su papel importante en la biomineralización ósea (Yan et al., 2012, p. 1-2). Una de las ventajas de este es su destacado rol en el tejido conectivo y su gran resistencia a la tracción, que, a menudo se usa para construir ligamentos, cartílagos y tendones (Shenoy et al., 2022, p. 3-4). Las membranas de colágeno pueden ser efectivas a manera de soporte para la cicatrización de heridas, regeneración ósea postextracción y en elevaciones de seno maxila (Wei et al., 2020, p. 4).

Las membranas de colágeno de origen bovino han ganado reconocimiento como una herramienta valiosa para promover la cicatrización de tejidos blandos y óseos, ya que tienen un elevado potencial regenerativo que se reabsorbe completamente y permite una regeneración ósea previsible (Rothamel et al., 2014, p. 2-3). Estas membranas tienen la capacidad de promover el crecimiento óseo por la oseoconducción simultánea a medida que va degradándose la membrana (Barbeck et al., 2015, p. 213). Además, se le puede atribuir la facultad de brindar una barrera efectiva entre los tejidos gingivales y óseos durante el proceso de cicatrización, así como estabilidad de los resultados a largo plazo según (Rath et al., 2016, p. 2-3) este tipo de membrana ha demostrado ventajas como biocompatibilidad, ausencia de reacción inflamatoria, dócil manipulación al momento de cortarla y contornearla además de su fácil fijación para ser absorbida por el huésped.

Frente a todo lo expuesto, este estudio pretende exponer el caso clínico post extracción de terceros molares utilizando membrana de colágeno de origen bovino para acelerar la cicatrización.

Reporte de caso Clínico

Descripción de caso clínico, paciente de sexo femenino, de 23 años, durante el interrogatorio arrojó resultados negativos para embarazo, lactancia, alteraciones sistémicas, alergias conocidas a productos derivados de cerdo o bovino, y negó el consumo de alcohol o drogas. Terceros molares superiores clase I A y en inferiores Clase I A posición mesioangular de acuerdo a la clasificación Pell & Gregory y Winter. Sin percibir sombras radiolúcidas en ápices de los órganos dentales a extraer. (Ilustración 1) En la que se empleó la membrana de colágeno de origen bovino tras el procedimiento quirúrgico. La paciente fue atendida en la clínica de Cirugía Bucal de Odontología de la facultad de Ciencias de la Salud de la Universidad Hemisferios, Quito-Ecuador, fue informada sobre el procedimiento a realizar y firmó consentimiento informado aceptando el procedimiento a realizarse.

Figura 1

Órgano dental 1.8 nivel A; órgano dental 2.8 nivel A; órgano dental 3.8 Clase I A posición mesioangular; órgano dental 4.8 Clase I A posición mesioangular.

Fuente: Fotografía del autor.

Posterior a bloqueo nervioso con cartuchos de lidocaína más epinefrina al 2% con aguja larga para las respectivas terminaciones nerviosas previa a asepsia y antisepsia, se separaron fibras periodontales con periostótomo de Molt 9 y secuencial lujación de los órganos dentales con elevadores finos, medianos y gruesos. Una vez extraídos los órganos dentales los cuidados de la cavidad con solución fisiológica para el alveolo y por último curetaje con ayuda de la cureta de Lucas.

Concluido el procedimiento quirúrgico, buscando preservar la mayor cantidad de cresta alveolar, se prepararon colgajos en órganos dentales 1.8 y 4.8, finalmente utilizando membrana de colágeno de origen bovino BioMend® de Zimmer Biomet de tamaño 20 x 30 mm contorneada acorde al tamaño del alveolo, depositándola entre el alveolo y el colgajo respectivamente. Procediendo a estabilizar la membrana dentro del alveolo y suturando sobre ella el colgajo con la técnica de sutura en X en alveolo del órgano 1.8 y puntos de sutura simple en alveolo de órgano dental 4.8. (Ilustración 2)

Mientras que, en alveolos de órganos 2.8 y 3.8 no se colocó membrana de colágeno ni se suturó.

Figura 2

A: Membrana de colágeno de origen bovino estéril. B-C: Colocación de membrana de colágeno en alveolo 1.8 y cierre de colgajo. D-E: Colocación de membrana de colágeno en alveolo 4.8 y cierre de colgajo.

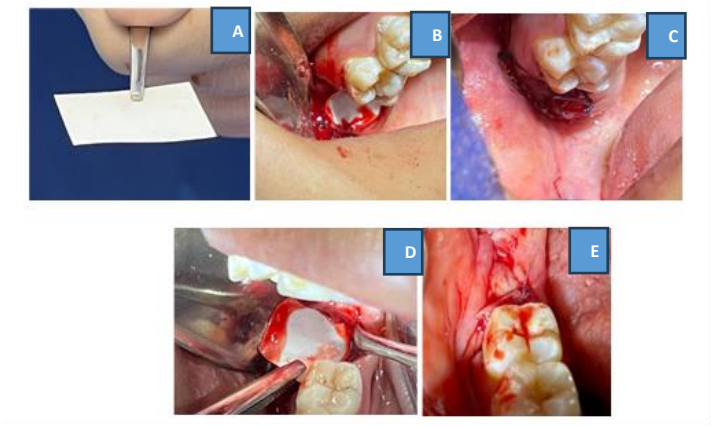

Fuente: Fotografía del autor.

La medicación postquirúrgica indicada fue de Amoxicilina 1 gr. cada 12 horas por 7 días, además de paracetamol de 500mg. cada 6 horas por 3 días e ibuprofeno de 400mg. cada 8 horas por 3 días. Con las indicaciones postoperatorias de, no escupir durante una hora, no realizar movimientos de succión, dieta blanda y abundantes líquidos durante 72 horas, no consumir bebidas alcohólicas ni cigarrillo, no exponerse al sol durante 3 días, no usar enjuagues bucales, higiene oral estricta a partir del segundo día, además de reposo relativo. Se citó al paciente para cita de control dentro de 8 días.

El seguimiento postoperatorio se ejecutó a los ocho días posteriores a su procedimiento de extracción, momento en el cual se evidenciaron cicatrices completamente cerradas. Además, el paciente comunicó que experimentaba un nivel de

dolor calificado en 2/10 puntos según la escala analógica numérica de dolor EVA, que abarca desde 0 (sin dolor) hasta 10 (dolor máximo). Con la ausencia de edema en la fascies del paciente. (Ilustración 3). Mientras tanto la escala de Signo de Godet, en la que se valora la existencia de un edema, se valoró un Grado I (+/+++) en la que al momento del tacto existe una fóvea ligera, sin distorsión visible y que desaparece rápidamente.

Figura 3:

A-B Cicatrización tisular de las heridas una semana después de la cirugía. C: Edema una semana después de la cirugía.

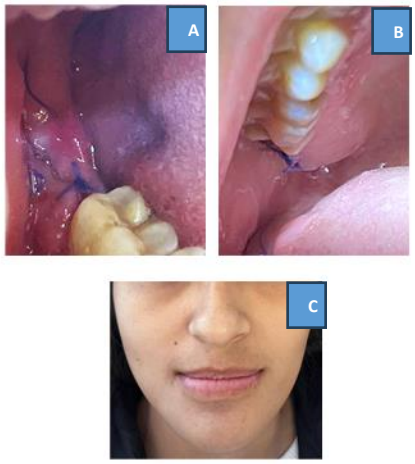

Fuente: Fotografía del autor.

A pesar del uso de la membrana de colágeno de origen bovino, la radiografía a un mes postextracción reveló un resultado inesperado: el cuadrante 1 y 3 no presentaron los resultados esperados, es decir, una trabeculado más pronunciado. Aunque se observó una mejor cicatrización en estos cuadrantes, se registró una menor sintomatología en comparación con los cuadrantes no tratados, lo que plantea interrogantes sobre la relación entre la evidencia radiográfica y la experiencia clínica dl paciente. Sería beneficioso realizar un estudio histológico detallado para determinar qué tipos de células estuvieron presentes en ambos alvéolos, proporcionando así una comprensión más profunda de los

procesos celulares subyacentes y su relación con la trabeculación radiográfica. Sin embargo, es importante señalar que, para obtener una relación más robusta, se recomienda llevar a cabo estudios adicionales con una muestra más amplia de pacientes. Además, la consistencia en la aplicación de la técnica en ambos alvéolos subraya la necesidad de explorar factores adicionales que puedan influir en los resultados radiográficos y clínicos.

Figura 4:

Radiografía Panorámica 1 mes después de cirugía de extracción de terceros molares

Fuente: Fotografía del autor.

Discusión

La utilización de la matriz extracelular de origen bovino en el proceso de cicatrización post extracción de terceros molares desencadenó un aumento notable en la velocidad y calidad de la cicatrización tisular como pudo apreciarse en el caso clínico relatado, sugiriendo una influencia positiva en la reparación de los tejidos blandos. Este fenómeno puede atribuirse a las propiedades específicas del colágeno tipo I presente en la matriz, el cual ha demostrado promover la proliferación celular y la formación de tejido conectivo. La capacidad de la matriz para proporcionar un entorno estructural y

bioquímico favorable, facilitando así la migración y adhesión celular (Tanuja et al., 2022, p. 7), se alinea con las observaciones clínicas que destacan una recuperación más rápida y una reducción en las complicaciones postoperatorias.

Estos hallazgos no solo respaldan la elección de la matriz extracelular bovina empleada en nuestro estudio, sino que también aportan perspectivas valiosas sobre los mecanismos subyacentes a su eficacia en el proceso de cicatrización (Hämmerle et al., 2008, p. 22) lo que lleva a pensar en su incorporación en la práctica cuando las condiciones y predisposición del paciente analizadas de forma individual sean las adecuadas. La disminución observada en el edema postoperatorio podría atribuirse a la participación activa y la colaboración efectiva entre la matriz extracelular bovina y la edad del paciente. Estudios anteriores han señalado que la capacidad de los tejidos para responder a las señales de cicatrización puede variar según la edad, con implicaciones particulares en la inflamación y el edema postoperatorio (Cheng et al., 2023, p. 3).

Se observó una disminución significativa en la inflamación post extracción en el paciente de edad avanzada, lo que sugiere la posibilidad de una interacción sinérgica entre la matriz de colágeno bovino y la respuesta fisiológica asociada con la edad. Este fenómeno podría estar vinculado a modificaciones en la respuesta inmunológica y a la capacidad de regeneración celular en pacientes de mayor edad. Pese al éxito alcanzado con el empleo de esta matriz es esencial realizar investigaciones adicionales para comprender a fondo la relación entre la matriz extracelular bovina y la edad del paciente en el contexto de la cicatrización post extracción de terceros molares. La falta de estandarización en la literatura existente constituye una limitante importante a ser considerada por lo que nuevas investigaciones con un abordaje a menudo dificulta la determinación de la eficacia.

La membrana empleada se recortó para adaptarse al alveolo, lo que limitó el área de la herida y previno la acumulación de placa, evitando así desencadenar inflamación. La manipulación indebida de la membrana durante el procedimiento podría comprometer su eficacia, afectando negativamente la velocidad y calidad de la cicatrización tisular. Además, se observaron indicios de que la variabilidad en el grosor de la membrana puede influir en su rendimiento, destacando la necesidad de estandarizar este proceso para garantizar resultados consistentes. Por lo tanto, en futuras actividades quirúrgicas, es crucial considerar este aspecto para minimizar posibles complicaciones y maximizar los beneficios de esta estrategia de cicatrización.

Como odontólogo, es imperativo mantenerse actualizado sobre las últimas innovaciones en el campo de la cicatrización postoperatoria. La membrana de matriz extracelular bovina demostró consistentes resultados prometedores en la aceleración del proceso de cicatrización tisular en extracciones de terceros molares. Sin embargo, los costos de la membrana es un aspecto para considerarse siempre al tomar decisiones sobre su aplicación y la necesidad de realizar un estudio con universo de pacientes mayor para realizar mejores comparaciones.

Conclusión

La utilización de la matriz extracelular de origen bovino permitió un incremento notable en la velocidad y calidad de la cicatrización tisular evidenciándose una influencia positiva en la reparación de los tejidos. Sin embargo, la decisión de empleo debe considerar todos los factores sistémicos y personales.

Referencias

Barbeck, M., Udeabor, S., Lorenz, J., Schlee, M., Holthaus, M. G., Raetscho, N., Choukroun, J., Sader, R., Kirkpatrick, C. J., & Ghanaati, S. (2015). High-Temperature sintering of xenogeneic bone substitutes leads to increased multinucleated giant cell formation: In vivo and preliminary clinical results. *Journal of Oral Implantology*, *41*(5), e212–e222. https://doi.org/10.1563/aaid-joi-D-14-00168

Cheng, Y., Al-Aroomi, M. A., Al-Worafi, N. A., Al-Moraissi, E. A., & Sun, C. (2023). Influence of inflammation on bleeding and wound healing following surgical extraction of impacted lower third molars. *BMC Oral Health*, *23*(1), 1–8. https://doi.org/10.1186/s12903-023-02754-0

Del, L., Hurtado Viera, C., Isaac, R., Contento, S., Adrián, J., Egues, N., Marcelo, P., & Ramírez, A. (2019). Falla en la cicatrización de herida quirúrgica. *Reciamuc*, *3*(3), 47–62. https://doi.org/10.26820/reciamuc/3.(3).julio.2019.1150-1163

Fierro Serna, V. M., Martínez Rider, R., Hidalgo Hurtado, J. A., Toranzo Fernández, J. M., & Pozos Guillén, A. de J. (2011). Colocación de plasma rico en factores de crecimiento postextracción de terceros molares inferiores: Reporte de un caso. *Revista Odontológica Mexicana*, *15*(2), 109–114. https://doi.org/10.22201/fo.1870199xp.2011.15.2.25817

Gomes, P. de S., Daugela, P., Poskevicius, L., Mariano, L., & Fernandes, M. H. (2019). Molecular and Cellular Aspects of Socket Healing in the Absence and Presence of Graft Materials and Autologous Platelet Concentrates: a Focused Review. *Journal of Oral and Maxillofacial Research*, *10*(3), 1–18. https://doi.org/10.5037/jomr.2019.10302

Guzmán, G., Paltas, M., Benenaula, J., Núñez, K., & Simbaña, D. (2017). Cicatrización de tejido óseo y gingival en cirugías de terceros morales inferiores. Estudio comparativo entre el uso de fibrina rica en plaquetas versus cicatrización fisiológica. *Revista Odontológica Mexicana*, *21*(2), 114–120.

Hämmerle, C. H. F., Jung, R. E., Yaman, D., & Lang, N. P. (2008). Ridge augmentation by applying bioresorbable membranes and deproteinized bovine bone mineral: A report of twelve consecutive cases. *Clinical Oral Implants Research*, *19*(1), 19–25. https://doi.org/10.1111/j.1600-0501.2007.01407.x

Hatami, A., & Dreyer, C. (2019). The extraction of first, second or third permanent molar teeth and its effect on the dentofacial complex. *Australian Dental Journal*, *64*(4), 302–311. https://doi.org/10.1111/adj.12716

Rath, A., Varma, S., & Paul, R. (2016). Two-Stage Mucogingival Surgery with Free Gingival Autograft and Biomend Membrane and Coronally Advanced Flap in Treatment of Class III Millers Recession. *Case Reports in Dentistry*, *2016*, 1–6. https://doi.org/10.1155/2016/9289634

Rothamel, D., Benner, M., Fienitz, T., Happe, A., Kreppel, M., Nickenig, H. J., & Zöller, J. E. (2014). Biodegradation pattern and tissue integration of native and cross-linked porcine collagen soft tissue augmentation matrices - an experimental study in the rat. *Head and Face Medicine*, *10*(1), 1–9. https://doi.org/10.1186/1746-160X-10-10

Shenoy, M., Abdul, N. S., Qamar, Z., Bahri, B. M. Al, Al Ghalayini, K. Z. K., & Kakti, A. (2022). Collagen Structure, Synthesis, and Its Applications: A Systematic Review. *Cureus*, *14*(5). https://doi.org/10.7759/cureus.24856

Tanuja, B., Kondareddy, K. M., Ramesh, A., Rajesh, N., Siva Rami Reddy, E., & Ravi,

P. (2022). Efficacy of Bovine Hydroxyapatite and Collagen Along With Platelet-Rich Fibrin as a Scaffold and Human Chorion as a Membrane for Ridge Preservation: A Case-Control Study. *Cureus*, *14*(1), 1–9. https://doi.org/10.7759/cureus.21362

Wei, S., Ma, J.-X., Gu, X.-S., & Ma, X.-L. (2020). Biodegradable Materials for Bone Defect Repair. *Military Medical Research*, *7*, 2–25. https://doi.org/10.1002/9781119905301.ch16

Yan, W., Thierry, A., Robin, M., Vallée, A., Catania, C., Legriel, P., Pehau-Arnaudet, G., Babonneau, F., Nassif, N., & Giraud-Guille, M. M. (2012). The predominant role of collagen in the nucleation, growth, structure and orientation of bone apatite. *Nature Materials*, *11*(8), 1–10. https://doi.org/10.1038/nmat3362