"Facultad de Ciencias de la Salud"

Tema:

“Predictibilidad de un tratamiento de rehabilitación estética en el sector anterior mediante planificación digital. Relato de caso clínico’’

Trabajo de Titulación para la obtención del Título de Odontólogo (a)

Postulante: Katherin Selena Cevallos Gudiño

Tutor (a): Dra. Ana Del Carmen Armas Vega; Co-Tutor (a): Jennifer Valeria Castro Vaca

Quito, Septiembre del 2022

RESUMEN

Objetivo: Presentar el reporte de un caso clínico en el que fue redactado un tratamiento rehabilitación estética del sector anterior mediante planificación digital, como agente motivador en un paciente adulto masculino. **Introducción:** Hoy en día, existe una creciente demanda por las restauraciones dentales, especialmente en el sector anterior debido al componente psicosocial que involucra la apariencia personal, para lo cual se ha avanzado mucho en tecnologías de adhesión que permitan desgastar la menor cantidad de tejido dental, por lo cual la utilización de carillas cerámicas se ha convertido en el tratamiento por excelencia cuando existen casos donde los dientes presentan cambios de color, forma o posición. Así actualmente han surgido herramientas tecnológicas para el diagnóstico como es el Digital Smile Design (DSD), el cual nos ayudará a planificar y mostrar al paciente el avance de su tratamiento, mejorando la confianza del paciente, manteniendo una técnica conservadora, estética, con estabilidad mecánica y gran biocompatibilidad. Facilitando la comunicación paciente, odontólogo y laboratorio. **Relato del caso clínico:** Se presenta el relato de un caso clínico de un paciente de sexo masculino de 32 años sin antecedentes sistémicos que acudió a consulta de la clínica de la Universidad Metropolitana de Santos en Brasil, el motivo de consulta fue el cambio en su apariencia física para mejorar su estética, el tratamiento se desarrolló mediante planificación digital. **Resultados esperados:** El presente caso mostrará los resultados que se pueden obtener con el DSD, desde la planificación, hasta la culminación del tratamiento rehabilitador, por su puesto como parte integral de un tratamiento, asimismo, se mostrará la importancia de la correcta selección de materiales de adhesión y cementación de carillas cerámicas, todo esto con el objetivo de asegurar el éxito clínico del tratamiento y la longevidad del mismo, llegando a tener una vida de hasta 15 años en un 95% de los casos. **Conclusión:** Se puede concluir que usando las tecnologías disponibles como el DSD se puede obtener una predictibilidad clínica muy alta con un resultado funcional y estético excelente basado en una buena planificación de en la rehabilitación del sector anterior, conservando la estructura dental con el uso de carillas cerámicas.

PALABRAS CLAVES

Carillas Dentales, Rehabilitación Bucal, Estética Dental, Diseño Asistido por Computadora, Predicción.

DECLARACIÓN DE ACEPTACIÓN DE NORMA ÉTICA Y DERECHOS

El presente documento se ciñe a las normas éticas y reglamentarias de la Universidad de Los Hemisferios. Así, declaro que lo contenido en este ha sido redactado con entera sujeción al respeto de los derechos de autor, citando adecuadamente las fuentes. Por tal motivo, autorizo a la Biblioteca a que haga pública su disponibilidad para lectura dentro de la institución, a la vez que autorizo el uso comercial de mi obra a la Universidad de Los Hemisferios, siempre y cuando se me reconozca el cuarenta por ciento (40%) de los beneficios económicos resultantes de esta explotación.

Además, me comprometo a hacer constar, por todos los medios de publicación, difusión y distribución, que mi obra fue producida en el ámbito académico de la Universidad de Los Hemisferios.

De comprobarse que no cumplí con las estipulaciones éticas, incurriendo en caso de plagio, me someto a las determinaciones que la propia Universidad plantee.

Nombre: Katherin Selena Cevallos Gudiño

CI:171856155-6

DEDICATORIA

El presente relato de caso clínico calificado como trabajo de titulación para la obtención de mi título de odontóloga se lo dedico a:

A la Virgen de Guadalupe quien me permitió estudiar esta hermosa carrera de igual forma ha sido mi guía, fortaleza y pilar para mi desarrollo académico.

A mis padres Hernan Cevallos y Lorena Gudiño que con su cariño, esfuerzo, tiempo, paciencia y dedicación me han permitido cumplir uno de los más grandes sueños que he tenido desde pequeña. Gracias madre por todas las noches de desvelo que me acompañaste y todo el tiempo que esperaste hasta que culmine todas mis actividades académicas, siempre dándome apoyo moral y emocional, tu guía fue fundamental en mi crecimiento profesional, gracias padre por todos los concejos, tiempo y apoyo que me brindaste, aprendí tantas cosas de ti, espero algún día pueda ser la mitad de lo que eres.

A mi novio Dennis Salas que me ha acompañado a lo largo de mi carrera y desempeño de este trabajo, gracias por todas las noches que te has quedado estudiando conmigo, por los días que soportaste mi estrés y mal genio, por el apoyo y aliento que siempre me das.

A mi tutora: Dra. Ana Armas y mi co-tutora: Dra. Jennifer Castros agradezco de corazón el esfuerzo que pusieron para poder culminar con mi trabajo, gracias por enseñarme la constancia, dedicación y los principios del trabajo autónomo.

Finalmente quiero dedicar este trabajo a mi abuelita Susana Castro que con todos los consejos y alientos me brindaba seguridad y confianza, también a mi familia que siempre ha estado apoyándome cuando más lo necesitaba, los llevo en mi corazón.

ÍNDICE

DECLARACIÓN DE ACEPTACIÓN DE NORMA ÉTICA Y DERECHOS 4

DEDICATORIA 5

ÍNDICE 6

ÍNDICE DE GRÁFICOS 7

TÍTULO: PREDICTIBILIDAD DE UN TRATAMIENTO DE REHABILITACIÓN ESTÉTICA EN EL SECTOR ANTERIOR MEDIANTE PLANIFICACIÓN DIGITAL. RELATO DE CASO CLÍNICO 8

- RESUMEN 8
- PALABRAS 9
- ABSTRACT 9
- KEYWORDS 10
- INTRODUCCIÓN 10
- METODOLOGÍA 12
- RELATO DEL CASO CLÍNICO 13
- DISCUSIÓN 18
- CONCLUSIÓN 20
- BIBLIOGRAFÍA 21

ÍNDICE DE GRÁFICOS

Imagen 1. Diseño del DSD y medida de tercios 15

Imagen 2. Fabricación de la matríz de silicona para la preparación de las guías de desgaste ... 16

Imagen 3. Prueba de dos cementos provicionales con Allcem Veener Try-In 17

Imagen 4. Radiografía panorámica 14

Imagen 5. Fotografía extraoral 13

Imagen 6. Fotografía intraoral superior 14

Imagen 7. Fotografía intraoral inferior 15

Imagen 8. Tallado de los preparos 17

Imagen 9. Encerado diagnóstico en CAD/CAM 15

Imagen 10. Impresión con silicona de adición 15

Imagen 11. Prueba de las carillas 17

Imagen 12. Acondicionamiento ácido con ácido fluorhídrico 18

Imagen 13. Colocación del cemento Allcem Veener Try-In 18

Imagen 14. Fotografía final 18

Tema: ¨Predictibilidad de un tratamiento de rehabilitación estética en el sector anterior mediante planificación digital. Relato de caso clínico¨

Nombre: Katherin Selena Cevallos Gudiño **Afiliación:** Estudiante de la Universidad Hemisferios **Correo electrónico:** katycevallos05@hotmail.com

RESUMEN

Objetivo: Presentar el reporte de un caso clínico en el que fue redactado un tratamiento rehabilitación estética del sector anterior mediante planificación digital, como agente motivador en un paciente adulto masculino. **Introducción:** Hoy en día, existe una creciente demanda por las restauraciones dentales, especialmente en el sector anterior debido al componente psicosocial que involucra la apariencia personal, para lo cual se ha avanzado mucho en tecnologías de adhesión que permitan desgastar la menor cantidad de tejido dental, por lo cual la utilización de carillas cerámicas se ha convertido en el tratamiento por excelencia cuando existen casos donde los dientes presentan cambios de color, forma o posición. Así actualmente han surgido herramientas tecnológicas para el diagnóstico como es el Digital Smile Design (DSD), el cual nos ayudará a planificar y mostrar al paciente el avance de su tratamiento, mejorando la confianza del paciente, manteniendo una técnica conservadora, estética, con estabilidad mecánica y gran biocompatibilidad. Facilitando la comunicación paciente, odontólogo y laboratorio. **Relato del caso clínico:** Se presenta el relato de un caso clínico de un paciente de sexo masculino de 32 años sin antecedentes sistémicos que acudió a consulta de la clínica de la Universidad Metropolitana de Santos en Brasil, el motivo de consulta fue el cambio en su apariencia física para mejorar su estética, el tratamiento se desarrolló mediante planificación digital. **Resultados esperados:** El presente caso mostrará los resultados que se pueden obtener con el DSD, desde la planificación, hasta la culminación del tratamiento rehabilitador, por su puesto como parte integral de un tratamiento, asimismo, se mostrará la importancia de la correcta selección de materiales de adhesión y cementación de carillas cerámicas, todo esto con el objetivo de asegurar el éxito clínico del tratamiento y la longevidad

del mismo, llegando a tener una vida de hasta 15 años en un 95% de los casos. **Conclusión:** Se puede concluir que usando las tecnologías disponibles como el DSD se puede obtener una predictibilidad clínica muy alta con un resultado funcional y estético excelente basado en una buena planificación de en la rehabilitación del sector anterior, conservando la estructura dental con el uso de carillas cerámicas.

PALABRAS CLAVES

Carillas Dentales, Rehabilitación Bucal, Estética Dental, Diseño Asistido por Computadora, Predicción.

ABSTRACT

Objective: To present the report of a clinical case in which an aesthetic rehabilitation treatment of the anterior sector was carried out using digital planning as a motivating agent in an adult male patient. **Introduction:** Nowadays, there is a growing demand for dental restorations, especially in the anterior sector due to the psychosocial component that involves personal appearance, for which much progress has been made in adhesion technologies that allow the least amount of dental tissue to be worn away, for which the use of ceramic veneers has become the treatment par excellence when there are cases where the teeth present changes in colour, shape or position. Technological tools have now emerged for diagnosis such as Digital Smile Design (DSD), which will help us to plan and show the patient the progress of their treatment, improving patient confidence, maintaining a conservative, aesthetic technique, with mechanical stability and great biocompatibility. Facilitating communication between patient, dentist and laboratory. **Clinical case report:** A clinical case report is presented of a 32-year-old male patient with no systemic history who came for consultation to the clinic of the Metropolitan University of Santos in Brazil, the reason for consultation was to change his physical appearance to improve his aesthetics, the treatment was carried out by means of

digital planning. **Expected results:** The present case will show the results that can be obtained with DSD, from planning to the completion of the rehabilitative treatment, as an integral part of the treatment. It will also show the importance of the correct selection of bonding and luting materials for ceramic veneers, all with the aim of ensuring the clinical success of the treatment and its longevity, with a life of up to 15 years in 95% of the cases. **Conclusion:** It can be concluded that using available technologies such as DSD, a very high clinical predictability can be obtained with an excellent functional and aesthetic result based on good planning of the rehabilitation of the anterior sector, preserving the tooth structure with the use of ceramic veneers.

KEYWORDS

Dental Veneers, Oral rehabilitation, Mouth Rehabilitation, Esthetics, Dental, Computer-Aided Design, Forecasting.

INTRODUCCIÓN

La insatisfacción de las personas con su apariencia física impuesta por los prototipos de belleza conlleva a la búsqueda de tratamientos estéticos para afianzar su confianza ante el entorno social y elevar su autoestima, provocando que el paciente priorice una imagen artificial o irreal de la armonía oral (Kayssoun, 2020). La importancia de la odontología estética radica en buscar el equilibrio entre los conceptos de la cósmetica y de la funcionabilidad del sistema estomatognático mediante tratamientos a largo término que aseguren brindar y mantener la salud oral, garantizando la armonía de una dentición natural en cada tratamiento, logrando así un impacto psicosocial positivo en el paciente (Oliveira del Rio et al., 2017). En el entorno de la búsqueda para la planificación del tratamiento restaurativo del sector anterior a base de herramientas de planificación digital encontramos diversos programas, entre los que destaca el Digital Smile Design (DSD), este se encarga de perfeccionar el diagnóstico delimitando un plan de tratamiento viable previa visualización y aprobación del paciente (Charavet et al., 2019; Us

et al., 2021). Al emplear herramientas digitales se aumenta la confianza, credibilidad y seguridad del resultado ya que tanto especialista, laboratorio y sobre todo el paciente podrá basar su confianza en la predictibilidad de este tratamiento, ya que la planificación lo acompañará de principio a fin (Pinho & Rocha, 2020).

Actualmente, las cerámicas de matriz vítrea se dividen en dos grandes grupos ácidos sensibles, las cerámicas feldespáticas de origen natural compuestas principalmente por sílica conformando la fase vítrea de dicho material, por ende del 75 a 85 % de su composición y la fase cristalina apenas es del 15 al 25 % conformado por cuarzo, caolín o arcilla, el otro grupo queda conformado por cerámicas vítreas pero con cristales de relleno, la más usada siendo el disilicato de litio, pues este mejora las propiedades mecánicas de las feldespáticas, añadiendo más contenido a la fase cristalina artificialmente (Oliveira et al., 2019). Por ello las cerámicas feldespáticas serán la opción más estética indicado para las restauraciones del sector anterior si no existe ninguna alteración en la mordida del paciente como bruxismo o cualquier alteración que interfiera en una oclusión normal, ya que han demostrado gran estabilidad de color, fuerza de adhesión, longevidad, y biocompatibilidad con los tejidos periodontales (Alvarado et al., 2021).

Gracias al grosor de 0,5 mm que se puede lograr en estas es un material muy bueno en su transparencia que favorece al color final del diente en diferentes sustratos. Sin embargo, son susceptibles a la fractura bajo estrés mecánico, por lo que se recomiendan en casos que no se encuentren bajo cargas continuas (Neto et al., 2018). El encerado diagnóstico de los modelos de estudio nos permite observar la forma deseada de las piezas dentales, para luego realiazar el *mock-up* con resina bis-acrílica, la cual nos ayudará a visualizar la integración de nuestras carillas con el tejido periodontal, labios e incluso la fonética del paciente (Alvarado et al., 2021). Además, nos mostrará la cantidad de desgaste necesaria para la colocación de las carillas cerámicas (Neto et al., 2018). En cuanto al tallado, tradicionalmente se busca un desgaste vestibular de 1,2 mm en el tercio cervical y 1,5 mm en tercio medio e incisal, en cuanto a la cara palatina buscamos un desgaste de 1 a 1,2 mm y en interproximal lrededor de 0,5 mm, con una terminación cervical en chamfer, sin embargo, el desgaste incisal varía de acuerdo a la estructura

remanente del diente, pues los autores sugieren un desgaste de 1 a 1,5 mm en casos que se utilice una terminación incisal tipo pluma, si existe estructura suficiente y sana, o hasta un desgaste de 2 mm si se necesita una mejor adhesión y resistencia pues se crea una solapa incisal o también llamada overlap, en casos de una estructura dental más deteriorada (Ortiz & Gómez, 2016).

Además, gracias al encerado diagnóstico podemos guiarnos en un desgaste conservador, donde muchas veces el remanente dental necesita un mínimo desgaste (Alvarado et al., 2021). Durante el proceso de cementación, se recomienda utilizar aislamiento absoluto para evitar la contaminación por saliva ya que debilita la unión con el esmalte, el grabado con ácido ortofosfórico al 37% es fundamental en esmalte, además de un grabado con ácido fluorhídrico en las carillas con una concentración del 10%, seguido de un protocolo de adhesión y posterior colocación del cemento (Neto et al., 2018). Frente a ello se presenta el reporte de un caso clínico en el que fue redactado un tratamiento rehabilitación estética del sector anterior mediante planificación digital, como agente motivador en un paciente adulto masculino.

METODOLOGÍA

Se plantea una investigación descriptiva en la cual se relatan las actividades clínicas ejecutadas en la clínica de la Universidad Metropolitana de Santos (UNIMES), São Paulo-Brasil, en marzo del 2017, previa aprobación del comité de ética de la Universidad y la firma del consentimiento informado por el paciente. Para el sustento bibliográfico se plantea una investigación descriptiva en la cual se incluyeron buscadores digitales como: Scielo, Pub Med, Google académico y Elsevier. En cuya información científica se señalo aquellos artículos que cumplian con el lapso de tiempo de 6 años entre el 2016 y el 2022, en idioma español e inglés, las palabras claves fueron ¨**Dental Veneers, Oral rehabilitation, Mouth Rehabilitation, Esthetics, Dental, Computer-Aided Design, Forecasting**¨ y sus equivaletes en español combinadas en las cadenas de búsqueda con los **conectores boolenos AND, OR y NOT**. Se planteó la investigación a partir de la **estrategia (PICO):** participantes: pacientes adultos, intervención: rehabilitación estética del sector anterior, contra: no utilizar la planificación digital, resultado: predictibilidad del tratamiento.

Se extrajo información detallada referente al tema, objetivos, autores, año de publicación metodología del desarrollo, estudios de casos clínicos, metanálisis, revisiones sistemáticas y revisiones de literatura que brindan información acerca de la predictibilidad de un tratamiento mediante la rehabilitación estética en el sector anterior mediante la planificación digital. El criterio de exclusión principal fueron todos los estudios que no mencionan o no relatan el uso de la predictibilidad de un tratamiento mediante la rehabilitación estética en el sector anterior mediante la planificación digital. Se utilizaron 13 artículos que concordaban con los criterios de búsqueda, además fueron la base para el sustento bibliográfico del relato del caso.

RELATO DEL CASO CLÍNICO Y HALLAZGOS

Se presenta el caso de un paciente sexo masculino de 32 años, sin antecedentes sistémicos, que acudió a la consulta de la especialidad de Prótesis Dental refiriendo desgaste de sus dientes. Al examen extraoral no se encontró ninguna patología aparente mientras que en el examen intraoral se encontró presencia de atrición en las superficies de los dientes anteriores superiores e inferiores. Como métodos de estudio complementarios se empleó una radiografía panorámica, fotografías extra e intraorales, un encerado diagnóstico y modelos de estudio.

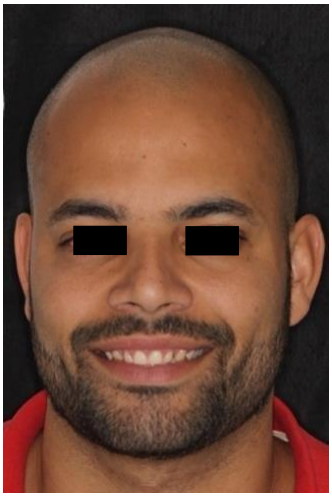

Imagen 1. Fotografía extraoral

Imagen 2. Fotografía intraoral superior

Imagen 3. Fotografía intraoral inferior

Imagen 4. Radiografía panorámica

Posterior al análisis, planificación y el desarrollo del tratamiento se recomendó al paciente una gingivectomía sin embargo el paciente no aceptó este procedimiento quirúrgico, también se le recomendó un aclaramiento dental, el cual fue aprobado por el paciente y se realizó en la clínica de pregrado de la misma universidad. Fueron dos sesiones con lapso de 8 días entre cada una y el color al que se obtuvo fue un *bleach 1*.

Para la planificación del tratamiento se realizó el análisis digital del caso, en el cual se emplearon 4 fotografías que fueron calibradas en la aplicación de Keynote con las plantillas de DSD para determinar la predictibilidad del tratamiento. 3 fotografías fueron frontales mostrando diferentes gestos, sin sonrisa, sonrisa poco profunda y sonrisa profunda. La cuarta fotografía fue una intraoral closeup. Después se midieron los tercios faciales en la fotografía frontal, determinando el tercio superior, medio e inferior, delimitando la línea bipupilar y ajustando la medida de la proporción de los dientes con la regla calibradora en un 80% del tamaño dental.

Imagen 5. Diseño del DSD y medida de tercios

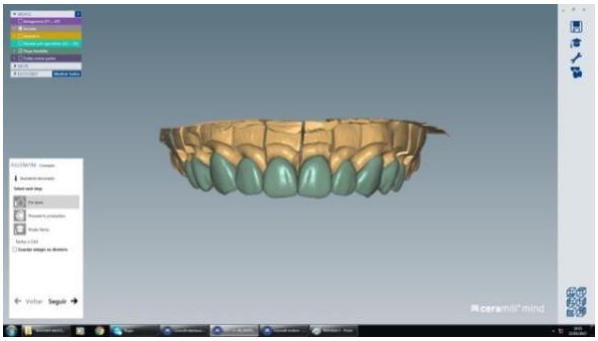

Imagen 6. Encerado diagnóstico en CAD/CAM

Se programó una cita para la toma de la impresión de los modelos diagnósticos los cuales fueron fijados en el articulador semiajustable, de igual manera se realizó un mock up. El tallado se lo realizó con guias de silicona para asegurar un mínimo desgaste, previo a este procedimiento se ejecutó una técnica de doble hilo empleando hilos retractores 000 y 0 para garantizar buenos resultados, y la técnica de impresión ejecutada fue en dos tiempos. El material de elección para la impresión fue Polivinilsiloxano, en el cual empleamos pasta pesada *Elite HD+ Putty Soft* Normal Set y pasta liviana Elite HD+ Light Body Fast Set. También se tomó una impresión del modelo antagonista en alginato el cual fue vaciado de forma inmediata en yeso piedra y se realizó un registro de mordida con silicona de adición denominada *Oclubite*, todos estos registros fueron enviados al laboratorio para la ejecución de las carillas feldespaticas, color A3.

Imagen 7. Fabricación de la matríz de silicona para la preparación de las guías de desgaste

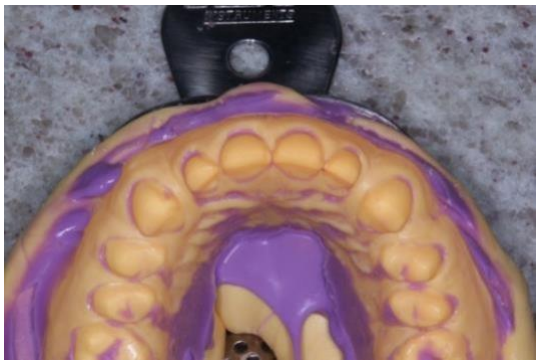

Imagen 8. Impresión con silicona de adición

En la segunda cita se realizó la prueba de porcelana donde se comprobó la adaptación de cada una de ella, verificación del acentamiento en cervical, puntos de contanto y mordida. Mientras que en la tercera cita se probaron las carillas y se realizó una prueba con cemento provisional a base de glicerina para corroborar el color con el que se va a cementar, el material empleado fue *Allcem Veener Try-In*, el cual nos ayudó a verificar el color, su funcionabilidad, estética, fonética y sobretodo la aprobación del paciente. Posterior a la prueba de cementación procedimos a la preparación de la carilla en la cual se limpió las superficies con ácido ortofosfórico al 35% durante 15s, enjuagamos, realizamos el grabado con ácido fluorhídrico durante 60 segundos y se enjuagó nuevamente. Procedimos a la colocación de silano dejandolo evaporar hasta la cementación, colocamos una capa de bonding y se polimerizó.

Imagen 9. Prueba de dos cementos provicionales con *Allcem Veener Try-In*

Para el preparo de los dientes se cepillaron las superficies con piedra pómez, enjugamos, realizamos el grabado con ácido ortofosfórico al 37% durante 15s en el esmalte y se lavó durante 10s, posterior secamos el doble de tiempo, colocamos dos capas de bonding sin ser polimerizadas, aireamos la superficie durante 5s. Se alineo en la posición y se cementó con *Allcem Veener* en tono A1, fotocuramos durante 40s cada pieza por cada una de sus superficies. Finalmente se realizamos el control de la oclusión verificando guía anterior y canina.

Imagen 10. Tallado de los preparos

Imagen 11. Prueba de las carillas

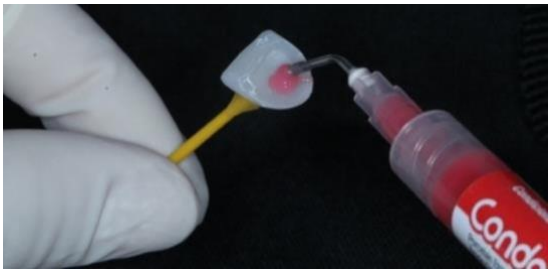

Imagen 12. Acondicionamiento ácido con ácido fluorhídrico

Imagen 13. Colocación del cemento Allcem Veener Try-In

Imagen 14. Fotografía final, cementación de las carillas

DISCUSIÓN

El diseño digital de sonrisa nos ayuda a comprobar la visión del diagnóstico, fortaleciendo así la predictibilidad del tratamiento, mejorando la comunicación entre el odontólogo, paciente y el laboratorio. Garantizando un resultado óptimo ligado a la satisfacción del paciente (Flor et al., 2017). Sin embargo (Morán Ramírez, 2020) refiere que debemos tomar

en cuenta diferentes técnicas y no solo centrarnos en el DSD ya que este se considera como un punto de partida para la realización de un encerado diagnóstico y un *mock up* inicial mas no para el desarrollo completo del plan de tratamiento. Además (Faria & Rojas, 2019) acota que el uso de las herramientas digitales es de gran utilidad para determinar la predictibilidad del tratamiento ya que los resultados son expuestos de forma inmediata lo cual nos ayuda a mejorar el resultado y garantizar una secuencia adecuada del plan de tratamiento.

El uso de carillas feldespáticas para la rehabilitación estética del sector anterior es una excelente opción de tratamiento ya que estudios demuestran gran biocompatibilidad, buenas propiedades mecánicas y gran estabilidad del color con el paso del tiempo como menciona (Neto et al., 2018), sin embargo (Ortiz & Gómez, 2016) menciona que las fallas más comunes que se relacionan a las carillas son la fractura y la des cementación, con mayor incidencia de afección en el margen gingival y la zona incisal. (Macías, 2021) acota que este tipo de carillas llegan a tener un 95% de éxito, incluso después de 15 años posterior a la realización del tratamiento, gracias a que actualmente su adhesión ya no es esmalte dependiente y sugiere que incluso la preparación puede llegar hasta la dentina, manteniendo sus mismas características estéticas y mecánicas.

La adhesión es uno de las principales limitantes del tratamiento ya que según (Neto et al., 2018) el secado correcto de la superficie dental es complicado de lograr porque se requiere cierta humedad en la estructura dental, fundamentalmente para el éxito de la unión entre diente-carilla. Por lo que es recomendado el aislamiento absoluto evitando el contacto con saliva y la respiración del paciente. Además (Macías, 2021) refiere que el factor económico es un punto muy importante ya que limita la elección de tratamiento de varias personas sin embargo el resultado esperado cumple las expectativas del paciente balanceando las prioridades en un correcto orden, (Macías, 2021) asegura que el manejo inadecuado del laboratorio puede conllevar al fracaso del tratamiento ya que la carilla al ser una lámina delgada puede sufrir fracturas al momento de su colocación, además puede generar una lesión irreversible en el órgano detal.

Según lo descrito en el reporte del caso clínico se puede decir que el tratamiento presentado fue exitoso, ya que gracias a la predictibilidad de la planificación del DSD, el cual fue utilizado de principio a fin junto al correcto desarrollo de la práctica clínica y las recomendaciones de la literatura previamente analizada generaron gran satisfacción en el paciente.

CONCLUSIÓN

Se puede concluir que usando las tecnologías disponibles como el DSD se puede obtener una predictibilidad clínica muy alta con un resultado funcional y estético excelente basado en una buena planificación de en la rehabilitación del sector anterior, conservando la estructura dental con el uso de carillas cerámicas. Las cerámicas dentales se han convertido en la elección primordial de material estético para el sector anterior ya que han probado su eficacia, predictibilidad y longevidad cuando se las aplica de forma correcta tanto en técnica como elección de materiales como lo relata el presente artículo, llegando a tener un éxito clínico de hasta 95% por 15 años.

El presente caso relatado en este artículo muestra la valía del DSD como una herramienta la cual nos ayudará a mejorar la comunicación entre el paciente, laboratorio y especialista dental, para así obtener la satisfacción del paciente en todo momento, pues el paciente podrá imaginar desde el principio el resultado deseado. Por lo cual apoyarse en técnicas como el encerado diagnóstico y el Mock up, junto al DSD para la colocación de carillas cerámicas resulta en un éxito clínico muy alto lo cual aportará un impacto psicosocial positivo en el paciente mejorando su calidad de vida.

BIBLIOGRAFÍA

Alvarado, O., Mancía, I., Marroquín, A., & Betancourt, F. (2021). Precisión y diagnóstico protésico en restauración estética anterior mediante uso de Diseño de Sonrisa Digital: reporte de un caso Precision and prosthetic diagnosis in esthetic anterior restoration using Digital Smile Design : A case report. *Revista Minerva*, *4*, 9–18.

Charavet, C., Bernard, J. C., Gaillard, C., & Le Gall, M. (2019). Benefits of Digital Smile Design (DSD) in the conception of a complex orthodontic treatment plan: A case report-proof of concept. *International Orthodontics*, *17*(3), 573–579. https://doi.org/10.1016/J.ORTHO.2019.06.019

Faria, M., & Rojas, R. (2019). Abordaje protesico en dientes maxilares antero-posteriores de paciente femenina de 24 años de edad. *Más Vita*, *1*(3), 43–52. https://acvenisproh.com/revistas/index.php/masvita/article/view/42

Flor, M., González, J., Rivera, C., & Zambrano, J. (2017). Inclusion of programs for the virtual design of smiles in the Faculty Pilot of Dentistry Inclusão de programas para o desenho virtual de sorrisos na Faculdade de Odontologia Pilot. *Dominio de Las Ciencias*, *3*(2), 822–836. https://dominiodelasciencias.com/ojs/index.php/es/index

Kayssoun, A. (2020). Digital Smile Design. *Biomedical Journal of Scientific & Technical Research*, *31*(3), 24187–24200. https://doi.org/10.26717/bjstr.2020.31.005099

Macías, L. (2021). Use of feldspathic ceramic laminated veneers applying the layering technique in the dental organ. *Universidad y Sociedad*, *13*(2), 194–203.

Morán Ramírez, X. (2020). Utilización de los sistemas digitales para el diseño de la sonrisa en paciente a los que se colocarán restauraciones estéticas. *Journal of American Health*, *3*(1), 1–6.

Neto, H. T., Do Nascimento, W. F., Erly, L., Ribeiro, R. A., De Sá Barbosa, J., Zambrana, J. M., Raimundo, L. B., Da Silva Mendes, C., Da Silva, I. P., Mesquita, A. M. M., De Andrade Salgado, D. M. R., & Costa, C. (2018). Laminated veneers with stratified feldspathic ceramics. *Case Reports in Dentistry*, *2018*. https://doi.org/10.1155/2018/5368939

Oliveira del Rio, J., Carrera, I., & Sandoval, S. (2017). Una mirada acerca de la estética dental. *Polo Del Conocimiento*, *2*(10), 46. https://doi.org/10.23857/pc.v2i10.377

Oliveira, L., Bohner, L., Pannuti, C. M., Igai, F., & Neto, P. T. (2019). ODONTOLOGÍA de los implantes dentales en modelos impresos en 3D Correcting the implant position in 3D printed models by means of verification JIG JIG de verificação para determinar a posição de implantes. *Revista Odontología Universidad Central Del Ecuador*, *21*, 39–50. https://doi.org/10.29166/odontologia.vol21.n2.2019-39-50

Ortiz, G., & Gómez, L. (2016). Relevant aspects of tooth preparation for anterior porcelain veneers. A review. *Rev Estomatol Herediana*, *26*(2), 110–116.

Pinho, T., & Rocha, D. (2020). Ideal vs adapted digital smile diagnosis in multidisciplinary cases during clear aligner treatment. *Int J Esthet Dent*, *15*(2), 140–156. https://pubmed.ncbi.nlm.nih.gov/32467944/

Us, Y., Yüzbasioglu, E., Albayrak, B., & Özdemir, G. (2021). Digital smile design as a communication tool for predictable clinical results: An update and review. *Journal of Experimental and Clinical Medicine (Turkey)*, *38*, 123–128. https://doi.org/10.52142/OMUJECM.38.SI.DENT.8