



Facultad de Ciencias de la Salud

Carrera de Odontología

Tema:

**Localización anatómica del foramen mentoniano mediante el análisis de tomografías
computarizadas Cone Beam en una población ecuatoriana**

Trabajo de Titulación para la obtención del Título de Odontólogo(a)

Presentada por:

Bryan Ismael Albán Saltos

Tutor (a):

Dra. María Cristina Rockenbach Binz Ordoñez

Quito, Agosto de 2023

RESUMEN

Objetivo: El objetivo de este trabajo es establecer la localización anatómica del foramen mentoniano mediante la evaluación de tomografías computarizadas Cone Beam en la población ecuatoriana, a través de un estudio descriptivo transversal y la comparación de resultados de tratamientos descritos por varios autores en sus artículos y la literatura disponible en buscadores tales como Scielo, Pub Med, Google académico y Elsevier comprendidos desde el 2016 al 2023. **Introducción:** El agujero mentoniano, también llamado foramen mentonianum es un espacio entre los dos arcos masticatorios, situado en el centro del mentón, su ubicación más frecuente es a nivel del segundo premolar inferior, su distancia es en relación al borde basal con respecto al borde alveolar, esta posición se alcanza colocando los lados de los arcos masticatorios en un ángulo de 90 grados con respecto al labio superior, **Materiales y métodos:** Se analizaron 203 tomografías de pacientes adultos dentados (90%) y desdentados (10%) de ambos sexos (100 hombres y 103 mujeres) entre 20 y 65 años, Recolectados en el centro de desarrollo profesional UDICIS, clínica de la universidad de los Hemisferios, Clínica particular Buccal Dental Studio, Quito – Ecuador, las tomografías fueron realizadas con marca Vatech modelo Picasso Master, el software empleado fue Easy Dent, el campo de visión (FOV) de 20 X 19 mm, con 70 Kv, 8 Ma, con tiempo de exposición de 25 segundos y un punto focal de 0.5 mm. Las variables estudiadas en el plano transaxial se realizaron a través de cortes de 1 mm e intervalos de 0,5 mm. **Resultados:** La ubicación del foramen mentoniano se presenta mayormente sobre el eje longitudinal de los segundos premolares, a derecha e izquierda, según la clasificación de Al Jasser & Nwoku, posición IV (45,81%, 46 hombres y 47 mujeres) seguido de la posición III, V,II y VI. En lo que respecta al tamaño del agujero mentoniano es de 2mm a 2.99mm en ambos lados, (n=85: 41,87%), la prevalencia de los agujeros accesorios, con una estadística de presencia en un 39% en las 203 tomografías analizadas. **Discusión:** El presente análisis, demostró que la medida de la distancia presente de la cortical superior del agujero mentoniano hasta la cresta alveolar, es similar a la mostrada en los estudios de (Bassani et al., 2017), caso contrario de los estudios presentados por (De Oliveira et al., 2017), en los cuales los resultados fueron mediciones menores, sin embargo, cabe recalcar que estos últimos fueron realizados en mandíbulas secas. Afirma que la distancia de la cortical inferior del agujero mentoniano hacia la basal mandibular fue de (13.5 mm \pm 1,9 mm) y (13.8 mm \pm 1.7 mm), en el lado derecho e izquierdo respectivamente, lo cual, concuerda con los estudios

presentados. **Conclusión:** Se llegó a la conclusión de que el agujero mentoniano en una población específica como es la población ecuatoriana de pacientes adultos dentados y desdentados de ambos sexos (100 hombres y 103 mujeres) entre 20 y 65 años, recolectados en el centro de desarrollo profesional UDICIS, clínica de la universidad de los Hemisferios, se ubica en promedio de 13.65 mm por encima de la basal mandibular, se evidenció que su ubicación es frecuente bajo al eje longitudinal del segundo premolar inferior, la forma predominante del agujero mentoniano fue oval, su tamaño promedio tiene un rango de 2,0 mm a 2,99 mm, también se evidenció que no en todos los casos existen agujeros accesorios, su promedio de presencia es del 39%.

PALABRAS CLAVES

Foramen Mentoniano, Anatomía, Tomografía Computarizada, Cone Beam.

DECLARACIÓN DE ACEPTACIÓN DE NORMA ÉTICA Y DERECHOS

El presente documento se rige a las normas éticas y reglamentarias de la Universidad de Los Hemisferios. Así, declaro que lo contenido en este ha sido redactado con entera sujeción al respeto de los derechos de autor, citando adecuadamente las fuentes. Por tal motivo, autorizo a la Biblioteca a que haga pública su disponibilidad para lectura dentro de la institución, a la vez que autorizo el uso comercial de mi obra a la Universidad de Los Hemisferios, siempre y cuando se me reconozca el cuarenta por ciento (40%) de los beneficios económicos resultantes de esta explotación.

Además, me comprometo a hacer constar, por todos los medios de publicación, difusión y distribución, que mi obra fue producida en el ámbito académico de la Universidad de Los Hemisferios.

De comprobarse que no cumplí con las estipulaciones éticas, incurriendo en caso de plagio, me someto a las determinaciones que la propia Universidad plantee.

Nombre: Bryan Ismael Albán Saltos

CI: 1718587510

Firma del postulante:

DEDICATORIA

Agradezco a mi mamá por el apoyo en los momentos más difíciles y que con su amor me ha permitido ser una persona de bien, a mi papá por los consejos y las palabras de ánimo en cada paso que doy, a mi familia por ser un pilar fundamental en mi desarrollo personal y profesional, agradezco a Kami por ser mi apoyo incondicional en mi día a día, agradezco a todas las personas que fueron parte de mi desempeño como estudiante para poder culminar mi carrera profesional.

ÍNDICE

Resumen	2
Palabras Claves.....	3
Declaración de aceptación de norma ética y derechos	4
Dedicatoria	5
Índice	6
Índice de figuras o tablas	7
Tema: Localización anatómica del foramen mentoniano mediante el análisis de tomografías computarizadas Cone Beam en una población ecuatoriana.....	8
Resumen.....	8
Palabras clave.....	9
Abstract.....	9
Keywords	10
Introducción	11
Materiales y métodos	13
Resultados.....	16
Discusión	20
Conclusión	21
Bibliografía.....	21

ÍNDICE DE FIGURAS O TABLAS

Tabla I. - promedio de las medidas desde la cortical superior hacia la cima del borde inferior hacia la parte basal mandibular	16
Tabla II. - Clasificación de Al Jasser y Nwoku	17
Tabla III. - Forma del agujero mentoniano	18
Tabla IV. - Tamaño del agujero mentoniano agrupados en rangos	18
Tabla V. – Frecuencia de agujeros accesorios según locación derecha o izquierda	19

Tema: Localización anatómica del foramen mentoniano mediante el análisis de tomografías computarizadas Cone Beam en la población ecuatoriana

Nombre: Bryan Ismael Albán Saltos

CI: 1718587510

Correo electrónico: bryanalban99@hotmail.com

RESUMEN

Objetivo: El objetivo de este trabajo es establecer la localización anatómica del foramen mentoniano mediante la evaluación de tomografías computarizadas Cone Beam en la población ecuatoriana, a través de un estudio descriptivo transversal y la comparación de resultados de tratamientos descritos por varios autores en sus artículos y la literatura disponible en buscadores tales como Scielo, Pub Med, Google académico y Elsevier comprendidos desde el 2016 al 2023. **Introducción:** El agujero mentoniano, también llamado foramen mentonianum es un espacio entre los dos arcos masticatorios, situado en el centro del mentón, su ubicación más frecuente es a nivel del segundo premolar inferior, su distancia es en relación al borde basal con respecto al borde alveolar, esta posición se alcanza colocando los lados de los arcos masticatorios en un ángulo de 90 grados con respecto al labio superior, **Materiales y métodos:** Se analizaron 203 tomografías de pacientes adultos dentados (90%) y desdentados (10%) de ambos sexos (100 hombres y 103 mujeres) entre 20 y 65 años, Recolectados en el centro de desarrollo profesional UDICIS, clínica de la universidad de los Hemisferios, Clínica particular Buccal Dental Studio, Quito – Ecuador, las tomografías fueron realizadas con marca Vatech modelo Picasso Master, el software empleado fue Easy Dent, el campo de visión (FOV) de 20 X 19 mm, con 70 Kv, 8 Ma, con tiempo de exposición de 25 segundos y un punto focal de 0.5 mm. Las variables estudiadas en el plano transaxial se realizaron a través de cortes de 1 mm e intervalos de 0,5 mm. **Resultados:** La ubicación del foramen mentoniano se presenta sobre el eje longitudinal de los segundos premolares, a derecha e izquierda, según la clasificación de Al Jasser & Nwoku, posición IV (45,81%, 46 hombres y 47 mujeres) seguido de la posición III, V,II y VI. En lo que respecta al tamaño del agujero mentoniano es de 2mm a 2.99mm en ambos lados, (n=85: 41,87%), la prevalencia de los agujeros accesorios, con una estadística de presencia en un 39% en las 203 tomografías analizadas. **Discusión:** El presente análisis, demostró que la medida de la distancia presente de la cortical superior del agujero mentoniano hasta la cresta

alveolar, es similar a la mostrada en los estudios de (Bassani et al., 2017), caso contrario de los estudios presentados por (De Oliveira et al., 2017), en los cuales los resultados fueron mediciones menores, sin embargo, cabe recalcar que estos últimos fueron realizados en mandíbulas secas. Afirma que la distancia de la cortical inferior del agujero mentoniano hacia la basal mandibular fue de (13.5 mm \pm 1,9 mm) y (13.8 mm \pm 1.7 mm), en el lado derecho e izquierdo respectivamente, lo cual, concuerda con los estudios presentados. **Conclusión:** Se llegó a la conclusión de que el agujero mentoniano en una población específica como es la población ecuatoriana de pacientes adultos dentados y desdentados de ambos sexos (100 hombres y 103 mujeres) entre 20 y 65 años, recolectados en el centro de desarrollo profesional UDICIS, clínica de la universidad de los Hemisferios, se ubica en promedio de 13.65 mm por encima de la basal mandibular, se evidenció que su ubicación es frecuente bajo al eje longitudinal del segundo premolar inferior, la forma predominante del agujero mentoniano fue oval, su tamaño promedio tiene un rango de 2,0 mm a 2,99 mm, también se evidenció que no en todos los casos existen agujeros accesorios, su promedio de presencia es del 39%.

PALABRAS CLAVES

Foramen Mentoniano, Anatomía, Tomografía Computarizada, Cone Beam.

ABSTRACT

Objective: The objective of this work is to establish the anatomical location of the mental foramen through the evaluation of Cone Beam computed tomography in the Ecuadorian population, through a descriptive cross-sectional study and the comparison of treatment results described by several authors in their articles and the literature available in search engines such as Scielo, Pub Med, Google Scholar and Elsevier from 2016 to 2023.

Introduction: The mental foramen, also called foramen mentonianum, is a space between the two masticatory arches, located in the center of the chin, its the most frequent location is at the level of the lower second premolar, its distance is in relation to the basal edge with respect to the alveolar edge, this position is reached by placing the sides of the masticatory arches at an angle of 90 degrees with respect to the upper lip. **Materials and Methods:** 203

tomographies of dentate (90%) and edentulous (10%) adult patients of both sexes (100 men and 103 women) between 20 and 65 years old were analyzed. They were collected at the UDICIS professional development center, clinic of the University of los Hemisferios, Buccal Dental Studio Private Clinic, Quito - Ecuador, tomographies were performed with Vatech brand Picasso Master model, the software used was Easy Dent, field of view (FOV) of 20 X 19 mm, with 70 Kv, 8 Ma, with an exposure time of 25 seconds and a focal point of 0.5 mm. The variables studied in the transaxial plane were performed through 1-mm cuts and 0.5-mm intervals. **Results:** The location of the mental foramen is presented on the longitudinal axis of the second premolars, to the right and left, according to the classification of Al Jasser & Nwoku, position IV (45.81%, 46 men and 47 women) followed by the position III, V, II and VI. Regarding the size of the mental foramen, it ranges from 2mm to 2.99mm on both sides, (n=85: 41.87%), the prevalence of accessory foramen, with a statistical presence of 39% in the 203 tomographies analyzed. **Discussion:** The present analysis demonstrated that the measurement of the present distance from the superior cortex of the mental foramen to the alveolar crest is similar to that shown in the studies of, otherwise the studies presented by (Bassani et al., 2017), contrary to the studies presented by (De Oliveira et al., 2017), in which the results were minor measurements, however, it should be noted that the latter were carried out on dry jaws. He affirms that the distance from the inferior cortex of the mental foramen to the mandibular basal was (13.5 mm \pm 1.9 mm) and (13.8 mm \pm 1.7 mm), on the right and left side respectively, which agrees with the studies presented. **Conclusion:** It was concluded that the mental foramen in a specific population such as the Ecuadorian population of dentate and edentulous adult patients of both sexes (100 men and 103 women) between 20 and 65 years old, collected at the professional development center UDICIS, Universidad de los Hemisferios clinic, is located on average 13.65 mm above the basal mandible, it was evidenced that its location is frequently below the longitudinal axis of the lower second premolar, the predominant shape of the mental foramen was oval, its average size has a range of 2.0 mm to 2.99 mm, it was also evidenced that not in all cases there are accessory holes, their average presence is 39%.

KEYWORDS

Foramen Mentoniano, Anatomy, Computed Tomography, Cone Beam.

INTRODUCCIÓN

El agujero mentoniano, también conocido como el foramen mentoniano, es una estructura anatómica ubicada en el mentón y está relacionada con estructuras como base mandibular, pogonion (punto cefalométrico), y el reborde alveolar, es un orificio natural, que tiene una variedad de usos clínicos (Delgadillo & Mattos, 2017). El agujero mentoniano está en la parte inferior del cuerpo de la mandíbula, su ubicación es propia de cada persona. Está rodeado por una combinación de huesos, tejidos blandos y ligamentos (Condori et al., 2019). La ubicación exacta puede variar de persona a persona, lo que significa que el agujero mentoniano de alguien podría estar ligeramente a un lado en comparación con el de otra persona (Bassani et al., 2017). Es una estructura importante en el campo de la odontología y puede tener muchos usos para diagnósticos, procedimientos y cirugías (De Oliveira et al., 2017). Es una guía para la ubicación exacta de los dientes, los nervios dentales, también pueden servir de guía para la ubicación de implantes dentales (Gherghiță et al., 2021).

Por otra parte, la cirugía de la mandíbula también involucra el conocimiento del agujero mentoniano, ya que sirven como guía para asegurar que los cirujanos realicen los procedimientos correctamente (Delgadillo & Mattos, 2017). Si hay una parte del cuerpo humano que es una joya anatómica, es el agujero mentoniano (Vinatea et al., 2022). Esta delicada estructura es la conexión vital entre la mandíbula inferior y la mandíbula superior, las estructuras faciales que nos dan el aspecto facial característico (Bassani et al., 2017). Es esencial para la función eficiente de la masticación, el habla y la expresión de emociones con mayor precisión (Delgadillo & Mattos, 2017). Además, es un sitio ideal para la colocación de los arcos ortopédicos, dispositivos médicos diseñados para alinear el maxilar y la mandíbula (Vinatea et al., 2022). La principal diferencia que radica es que la posición según el sexo de la persona, en los hombres se encuentra con mayor distancia en relación a la cresta alveolar y el trigonoretromolar, mientras que en las mujeres existe menor distancia (Días et al., 2016).

El agujero mentoniano, también llamado foramen mentonianum es un espacio entre los dos arcos masticatorios, situado en el centro del mentón, su ubicación más frecuente es a nivel del segundo premolar inferior, su distancia es en relación al borde basal con respecto

al borde alveolar, esta posición se alcanza colocando los lados de los arcos masticatorios en un ángulo de 90 grados con respecto al labio superior (Vinatea et al., 2022). Esta condición generalmente se diagnostica durante el embarazo o en el momento del nacimiento (Dias et al., 2016). El agujero mentoniano en un reparo anatómico que se define como la superficie bucal de la mandíbula, esta estructura proviene del extremo anterior del conducto dentario inferior, de igual forma el agujero mentoniano accesorio está situado alrededor o proximal al agujero mentoniano, de igual forma tiene terminaciones nerviosas que fueron formadas al darse la separación del séptum óseo en el agujero principal (Condori et al., 2019). En la población ecuatoriana, el agujero mentoniano está asociado con mayor frecuencia en el sexo femenino ya que presenta un índice del 71% mientras que en la población masculina existe un índice del 29% (De Oliveira et al., 2017).

La tomografía cone Beam es un conjunto de imágenes dentomaxilares en tercera dimensión, consiste en un generador de rayos X que emite un haz de irradiación abierto en forma cónica, con una rotación completa de 360 grados o una semicompleta de 180 grados, esta tecnología avanzada se desplaza de forma angular tomando imágenes en 2 dimensiones y realiza cientos de imágenes digitales obteniendo un volumen y efectuando la reconstrucción informática en 3 dimensiones (Condori et al., 2019). Esta tecnología avanzada de imágenes médicas es una herramienta útil para ayudar a los profesionales de la salud a diagnosticar y tratar con precisión y seguridad a sus pacientes (Delgadillo & Mattos, 2017). La Tomografía Cone Beam se lleva a cabo como una radiografía convencional, el paciente debe permanecer inmóvil durante el examen que dura un aproximado de 10-20 segundos, como siguiente paso se procede a reconstruir la información recopilada durante 20-30 minutos, con este examen se puede conocer con exactitud la forma, tamaño, ubicación del agujero mentoniano, agujero accesorio y sus estructuras vecinas (Vinatea et al., 2022). El estudio permite realizar un análisis morfométrico con alta precisión para realizar una planificación correcta del tratamiento a realizar, esta información puede ayudar al profesional de la salud a tomar las decisiones terapéuticas y quirúrgicas adecuadas a fin de lograr los mejores resultados en cada tratamiento (Delgadillo & Mattos, 2017), (Dias et al., 2016). Frente a la gran variedad de técnicas de tomografía que existen, el objetivo de este trabajo es establecer la localización anatómica del foramen mentoniano mediante la evaluación de tomografías computarizadas Cone Beam en la población ecuatoriana, a través

de un estudio descriptivo transversal y comparar varios resultados obtenidos que fueron descritos por otros autores.

MATERIALES Y MÉTODOS

Se analizaron 203 tomografías Cone Beam de pacientes adultos de ambos sexos (100 hombres y 103 mujeres) con edades entre 20 y 65 años, las muestras obtenidas en su 90% corresponde a pacientes dentados y un 10% a pacientes edéntulos parciales, recolectados en el Centro de Desarrollo Profesional UDICIS (Unidad De Desarrollo e Investigación De Ciencias De La Salud), Clínica de la Universidad de los Hemisferios, Clínica particular Buccal Dental Studio, Quito – Ecuador, las tomografía se realizó con una instalación modelo Vatech modelo Picasso Master utilizando el software Easy Dent, campo de visión (FOV) de 20 X 19 mm, con 70 Kv, 8 Ma, con tiempo de exposición de 25 segundos y un punto focal de 0.5 mm. Las variables estudiadas en el plano transaxial se realizaron a través de cortes de 1 mm e intervalos de 0,5 mm.

Se realizaron análisis morfológico y morfométrico en los agujeros mentonianos de ambos lados. Las tomografías computarizadas evaluadas en este caso fueron de pacientes dentados y desdentados parciales, con cresta alveolar preservada. Se analizaron las tomografías excluyendo la ausencia bilateral del foramen mentoniano bilateral, la distancia de la cortical superior e inferior del agujero mentoniano hacia la cresta alveolar y basal mandibular, respectivamente y su tamaño en cortes transaxiales, en este último se consideró la distancia entre las corticales superior e inferior de dicha estructura y las medidas se agruparon en rangos.

Para lograr determinar la ubicación, forma y presencia del orificio accesorios se realizaron reconstrucciones en 3D, y para conocer la ubicación se tomó como referencia el eje longitudinal de las piezas dentarias según la clasificación de Al Jasser & Nwoku. Posición 1: Situado anterior del primer premolar, posición 2: En línea con el primer premolar, posición 3: Entre el primer y segundo premolar, posición 4: En línea con el segundo premolar, posición 5: Entre el segundo premolar y el primer molar, posición 6: En

línea con el primer molar. Se utilizó como criterio de evaluación la forma ovalada y circular del foramen mentoniano, de igual forma se consideró la presencia de los forámenes accesorios.

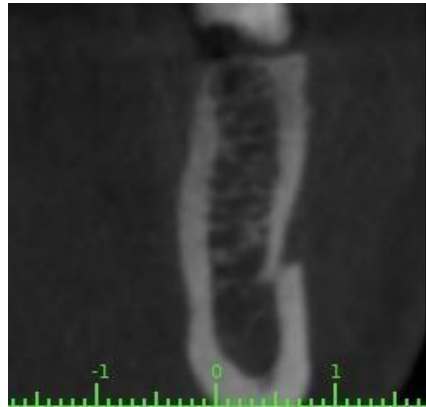

Fig. 1. Ubicación del foramen mentoniano en el plano transaxial

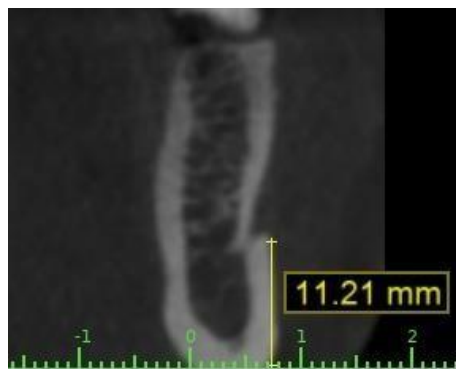


Fig. 2. Distancia del foramen mentoniano hacia el reborde basal

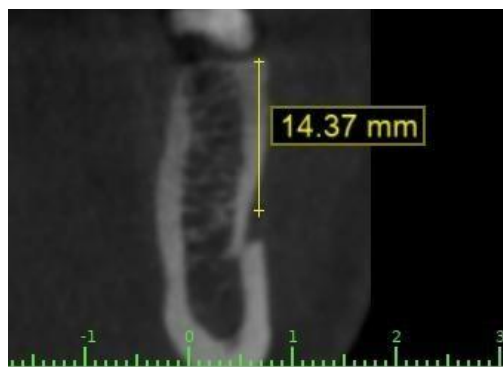

Fig. 3. Distancia del foramen mentoniano hacia el reborde alveolar

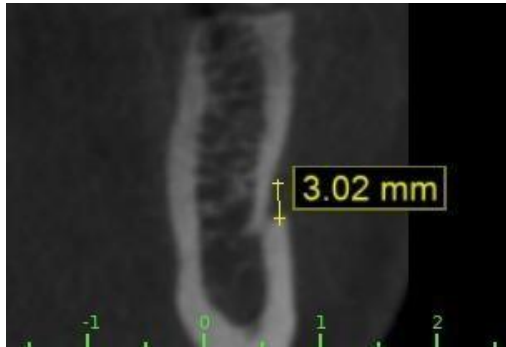

Fig. 4. Tamaño promedio del agujero mentoniano

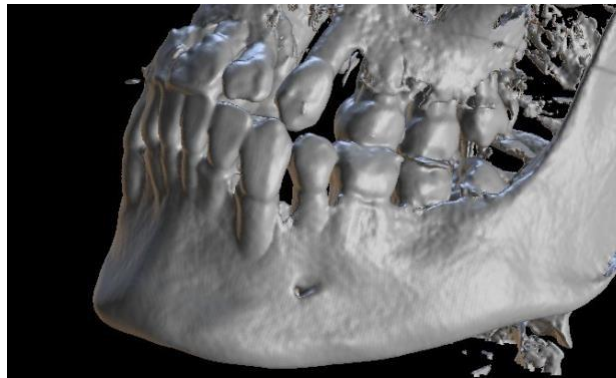


Fig. 5. Ausencia de agujeros accesorios en la mayoría de los casos

La recolección, procesamiento y análisis de datos se realizaron mediante procedimientos estadísticos SPSS versión 15. Las variables cuantitativas se presentaron como valores mínimos, máximos, media y desviación estándar. La diferencia entre los lados izquierdo y derecho se compararon mediante la prueba U de Mann-Whitney. Las variables cualitativas se presentaron en una tabla de distribución de fre para comparar las diferencias entre el lado derecho e izquierdo. Las variables cualitativas se presentaron a través de tablas de distribución de frecuencias y se aplicaron las pruebas Chi cuadrado de Pearson y la prueba exacta de Fisher. Todas las pruebas se realizan al nivel de significancia de 5%.

RESULTADOS

La tomografía de haz cónico Cone Beam fue evaluada por un experto y calibrada mediante un procedimiento (Kappa 1.00), para lo cual se midieron las distancias desde las corticales superior e inferior del foramen mentoniano hasta los rebordes mandibulares alveolares y basales, no encontrándose diferencias significativas en la estadística entre los dos lados derecho e izquierdo.

Parámetros	Distancia de la cortical superior hacia la cresta alveolar		Distancia de la cortical inferior hacia la basal mandibular	
	Derecho	Izquierda	Derecho	Izquierdo
Lado	Derecho	Izquierda	Derecho	Izquierdo
Media Hombres	15,2 mm	15,05 mm	13,55 mm	13,85 mm
Media Mujeres	15,15 mm	15,0 mm	13,49 mm	13,82 mm
Media General	15,2 mm	15,0 mm	13,5 mm	13,8 mm
Desviación estándar	2,3 mm	2,0 mm	1,9 mm	1,7 mm
Valor p+	0,177		0,213	

Tabla I. - promedio de las medidas desde la cortical superior hacia la cima del borde inferior hacia la parte basal mandibular.

Más comúnmente la ubicación del foramen mentoniano es sobre el eje longitudinal de los segundos premolares, a derecha e izquierda, según la clasificación de Al Jasser & Nwoku, posición IV (45,81%, 46 hombres y 47 mujeres) seguido de la posición III, V, II y VI, en la población ecuatoriana, no se evidencia ningún tipo de agujero mentoniano en cuestión a la primera posición, en ninguno de los dos lados (izquierdo y derecho).

Ubicación	Número	%
Anterior a 1er. Premolar (posición I) (Hombres)	0	0
Anterior a 1er. Premolar (posición I) (Mujeres)	0	0
En línea con 1er. Premolar (posición II) (Hombres)	2	0,99
En línea con 1er. Premolar (posición II) (Mujeres)	0	0
Entre 1er. y 2do.premolar (posición III) (Hombres)	17	8,37
Entre 1er. y 2do.premolar (posición III) (Mujeres)	18	8,87
En línea con 2do. Premolar (posición IV) (Hombres)	46	22,66
En línea con 2do. Premolar (posición IV) (Mujeres)	47	23,15
Entre 2do premolar y 1er molar (posición V) (Hombres)	26	12,81
Entre 2do premolar y 1er molar (posición V) (Mujeres)	27	13,3
En línea con 1er molar (posición VI) (Hombres)	9	4,43
En línea con 1er molar (posición VI) (Mujeres)	11	5,42

Tabla II. - Clasificación de Al Jasser y Nwoku.

Más comúnmente, en la población ecuatoriana la forma oval es predominante con relación a la forma redonda, sin mostrar mayores diferencias en el lado contrario.

Forma	n°	%
Oval (Hombres)	55	27,09
Oval (Mujeres)	56	27,59
Circular (Hombres)	45	22,17
Circular (Mujeres)	47	23,15

Tabla III. - Forma del agujero mentoniano.

En cuestión al tamaño del agujero mentoniano se agruparon en 5 rangos para su medición, tomando en cuenta que la mayor cantidad de las muestras evidenciaron una frecuencia de (n=85: 41,87%), tomando en cuenta el rango de 2mm a 2.99mm en ambos lados, no se demostró una diferencia significativa comparado con su lado opuesto.

Tamaño	Número	%
1.0 - 1.99 mm (Hombre)	9	4,43
1.0 - 1.99 mm (Mujer)	11	5,42
2.0 - 2.99 mm (Hombre)	42	20,69
2.0 - 2.99 mm (Mujer)	43	21,18
3.0 - 3.99 mm (Hombre)	36	17,73
3.0 - 3.99 mm (Mujer)	40	19,70
4.0 - 4.99 mm (Hombre)	12	5,91
4.0 - 4.99 mm (Mujer)	6	2,96
5.0 o más mm (Hombre)	1	0,49
5.0 o más mm (Mujer)	3	1,48

Tabla IV. - Tamaño del agujero mentoniano agrupados en rangos.

Tomando en cuenta la prevalencia de los agujeros accesorios, con una estadística del 39% de las 203 tomografías analizadas.

Presencia de agujeros accesorios	n°	%
Derecho		
Ausente (Hombre)	59	29,06
Ausente (Mujer)	63	31,03
Un agujero (Hombre)	32	15,76
Un agujero (Mujer)	31	15,27
Dos agujeros (Hombre)	6	2,96
Dos agujeros (Mujer)	7	3,45
Tres agujeros (Hombre)	2	0,99
Tres agujeros (Mujer)	2	0,99
Cuatro agujeros (Hombre)	1	0,49
Cuatro agujeros (Mujer)	0	0
Izquierdo		
Ausente (Hombre)	60	29,56
Ausente (Mujer)	64	31,53
Un agujero (Hombre)	29	14,29
Un agujero (Mujer)	30	14,78
Dos agujeros (Hombre)	8	3,94
Dos agujeros (Mujer)	8	3,94
Tres agujeros (Hombre)	3	1,48
Tres agujeros (Mujer)	1	0,49
Cuatro agujeros (Hombre)	0	0
Cuatro agujeros (Mujer)	0	0

Tabla V. – Frecuencia de agujeros accesorios según locación derecha o izquierda.

DISCUSIÓN

En este análisis se demostró que la medida de la distancia presente de la cortical superior del agujero mentoniano hasta la cresta alveolar, es similar a la mostrada en los estudios según menciona (Delgadillo & Mattos, 2017), (Condori et al., 2019) relata que sus resultados fueron mediciones menores, por lo que cabe recalcar que estos últimos fueron realizados en mandíbulas secas. (Vinatea et al., 2022) afirma que la distancia de la cortical inferior del agujero mentoniano hacia la basal mandibular fue de (13.5 mm \pm 1.9 mm) y (13.8 mm \pm 1.7 mm), en el lado derecho e izquierdo respectivamente, lo cual, concuerda con los estudios presentados en este documento.

Existe discrepancia considerable en la literatura sobre la ubicación exacta del agujero mentoniano en diferentes grupos étnicos, sin embargo, su ubicación en el estudio de (De Oliveira et al., 2017) revela que en un 100% se encontraba entre la raíz del primer premolar y la raíz del primer molar. En nuestro caso, coincidimos con los estudios de (Bassani et al., 2017), donde se observó que el agujero mentoniano en el eje longitudinal del segundo premolar. (Posición IV), mientras que en los estudios de (Delgadillo & Mattos, 2017) se mostró que la ubicación más frecuente del agujero mentoniano en la posición III, discrepando con los resultados obtenidos en este estudio, colocando a la posición, V Y III, en segundo y tercer lugar respectivamente.

(Bassani et al., 2017; Delgadillo & Mattos, 2017) refleja en sus estudios que en cuanto a la forma del agujero, coinciden en un patrón oval en la población ecuatoriana, sin embargo, estudios internacionales, discrepan pues definen a la forma oval y circular como igual de concurrentes. Mientras que el tamaño del agujero mentoniano fue agrupado en 5 rangos. En la mayoría de los casos se encontraron en el rango de 2 mm a 2.99 mm en ambos lados, presentándose una frecuencia de 85 casos (41.87%) en el lado derecho y 84 casos (41.55%) en el lado izquierdo según (Delgadillo & Mattos, 2017).

La presencia de agujeros mentonianos accesorios se dio en un 39% de los casos analizados, al contrario de estudios en mandíbulas secas por (Condori et al., 2019), los cuales arrojaron solo un 13% de casos con agujeros accesorios presentes. Mientras que el estudio

actual concuerda mayormente con los resultados obtenidos con el estudio reportado por (Ventorini et al., 2018), en la población africana.

CONCLUSIÓN

Se llegó a la conclusión de que el agujero mentoniano en la población ecuatoriana de pacientes adultos entre 20 y 65 años de ambos sexos (muestra de 100 hombres y 103 mujeres), recolectados en el centro de desarrollo profesional UDICIS, clínica de la Universidad Hemisferios, se ubica en promedio de 13.65 mm por encima de la basal mandibular, se evidenció que su ubicación es frecuente bajo al eje longitudinal del segundo premolar inferior (posición IV), la forma predominante del agujero mentoniano fue oval, su tamaño promedio tiene un rango de 2,0 mm a 2,99 mm, también se evidenció que no en todos los casos existen agujeros accesorios, su promedio es 39%. Las muestras obtenidas en su 90% corresponde a pacientes dentados y un 10% a pacientes edéntulos parciales. No existieron diferencias estadísticamente relevantes entre hombres y mujeres en nuestro estudio.

BIBLIOGRAFÍA

1. Bassani, A., Forsyth, M. S., & Sánchez, S. (2017). Variación in vitro de la ubicación del orificio mentoniano en relación a diversos grados de reabsorción del reborde alveolar en mandíbulas edéntulas totales. *Neurology*, 2(2), 19–25.
2. Condori, R., Yupanqui Pellanne, A., Evangelista-Alva, A., & Quezada Márquez, M. M. (2019). Frecuencia del bucle del nervio mentoniano en tomografía computarizada de haz cónico en el Hospital Nacional Cayetano Heredia. *Revista Estomatológica Herediana*, 29(3), 171–179. <https://doi.org/10.20453/reh.v29i3.3600>
3. De Oliveira, I. M., Menezes, S. O., Falcão, C. A. M., Leão, M. Â. A., Rizzo, M. D. S., Conde Junior, A. M., & Leite, C. M. C. (2017). Forame Mental: verificação da localização por meio de radiografia panorâmica. *Jornal Interdisciplinar de Biociências*, 2(1), 11. <https://doi.org/10.26694/2448-0002.v1i2iss1pp11-15>
4. Delgadillo, J., Campodónico-Reátegui, C., Alvarado-Menacho, S., Castañeda-

- Mosto, M., Espinoza-Escajadillo, S., Maita-Veliz, L., Grados Pomarino, S., Delgado-Yauyo, A., & Huayta-Alarcón, V. (2018). Parámetros de los reparos anatómicos del agujero del nervio mentoniano para cirugía oral. *Odontología Sanmarquina*, 18(1), 28. <https://doi.org/10.15381/os.v18i1.11337>
5. Delgadillo, J., & Mattos, M. (2017). Location of the Mental Foramen and Their Accessories in Peruvians Adults. *Odovtos - International Journal of Dental Sciences*, 20(1), 69–77. <https://doi.org/10.15517/ijds.v20i1.30510>
 6. Dias, P. E. M., Miranda, G. E., Beaini, T. L., & Melani, R. F. H. (2016). Practical application of anatomy of the oral cavity in forensic facial reconstruction. *PLoS ONE*, 11(9), 1–16. <https://doi.org/10.1371/journal.pone.0162732>
 7. Gherghiță, O. R., Csiki, I. E., Bordea, E. N., Pellegrini, A., Cismaș, S. C., Motaș, N., Nimigean, V. R., & Nimigean, V. (2021). Morphometric study for determining the anteroposterior position of the mental foramen in dentate human subjects. *Romanian Journal of Morphology and Embryology*, 62(2), 517–523. <https://doi.org/10.47162/RJME.62.2.18>
 8. Suazo, I., Zavando Matamala, D., & Cantín López, M. (2021). Canal mandibular accesorio: Análisis de su prevalencia y aspecto imagenológico. *Avances En Odontoestomatología*, 27(2), 85–90. <https://doi.org/10.4321/s0213-12852011000200004>
 9. Ventorini, T., Sampaio Neves, F., Haiter-Neto, F., & Queiroz Freitas, D. (2018). Agujero mentoniano doble. *Revista Cubana de Estomatología*, 50(4), 443–448.
 10. Vinatea, M., Huamaní Parra, J. O., & Quezada-Márquez, M. M. (2022). Posición, forma y variantes anatómicas del foramen mentoniano evaluadas mediante tomografía computarizada de haz cónico. *Revista Estomatológica Herediana*, 32(4), 390–404. <https://doi.org/10.20453/reh.v32i4.4380>