



Facultad de Ciencias de la Salud

Tema:

**“COMPLICACIONES QUIRÚRGICAS Y POSTQUIRÚRGICAS MÁS FRECUENTES
EN CIRUGÍA DE TERCEROS MOLARES. REVISIÓN DE LA LITERATURA”**

Trabajo de Titulación para la obtención del Título de Odontólogo

Presentada por:

Mario Sandoval

Tutora: María Cristina Rockenbach Binz Ordóñez

Cotutora: Ana Karina García Núñez

Quito, enero, 2023

RESUMEN

Objetivo: Determinar cuáles son las complicaciones más frecuentes en cirugía y eventos postquirúrgicos relacionados a la extracción de terceros molares, mediante una revisión de la literatura de artículos científicos entre el 2015 y el 2021. **Materiales y métodos:** Se plantea una revisión bibliográfica de artículos científicos relacionados a las complicaciones quirúrgicas y postquirúrgicas en las extracciones de terceros molares, en las bases de datos pubmed, google académico y cochrane con los descriptores: Surgical complications in third molars, Post-surgical complications in third molars, Incidence of complications in oral surgery y sus equivalentes en español combinados con los operadores booleanos AND, Tercer molar; cirugía; complicaciones intraoperatorias; complicaciones postoperatorias ,por lo que se obtuvo un total de 58 artículos, de los cuales 19 se descartaron por no cumplir los criterios de selección, y se añadieron 39 artículos que si cumplieron con los criterios de la investigación. **Resultados:** Los resultados muestran heterogeneidad en las complicaciones causadas por la extracción de terceros molares, siendo reportadas fracturas radiculares, hemorragia, daño nervioso, comunicación bucosinusal y osteítis alveolar como las más frecuentes. **Conclusión:** Las complicaciones más frecuentes derivadas de la extracción de terceros molares, en la literatura entre los años 2015-2021, a nivel intraoperatorio son fractura radicular y lesiones nerviosas, y a nivel postoperatorio es la osteítis alveolar.

Palabras claves

Tercer molar; cirugía; complicaciones intraoperatorias; complicaciones postoperatorias.

Declaración de aceptación de norma ética y derechos

El presente documento se ciñe a las normas éticas y reglamentarias de la Universidad Hemisferios. Así, declaro que lo contenido en este ha sido redactado con entera sujeción al respeto de los derechos de autor, citando adecuadamente las fuentes.

Por tal motivo, autorizo a la Biblioteca a que haga pública su disponibilidad para lectura dentro de la institución, a la vez que autorizo el uso comercial de mi obra a la Universidad Hemisferios, siempre y cuando se me reconozca el cuarenta por ciento (40%) de los beneficios económicos resultantes de esta explotación.

Además, me comprometo a hacer constar, por todos los medios de publicación, difusión y distribución, que mi obra fue producida en el ámbito académico de la Universidad Hemisferios.

De comprobarse que no cumplí con las estipulaciones éticas, incurriendo en caso de plagio, me someto a las determinaciones que la propia Universidad plantee.

Mario Andrés Sandoval Macías

C.I. 1718433095

DEDICATORIA

Agradezco a Dios por este trabajo el cual dedico principalmente a toda mi familia, especialmente a mis padres y hermano quienes han sido los que han creído en mí siempre, dándome ejemplo de superación, humildad y sacrificio; enseñándome a valorar todo lo que tengo; agradezco también a mis profesores que dieron lo mejor de sí para instruirme y perfeccionar mis conocimientos, así como también a mis amigos Etho, Ricardo, Micaela, Pamela y Camila, quienes han sido los que me han apoyado en la universidad y han contribuido en la consecución de este logro. Espero contar con su valioso e incondicional apoyo.

ÍNDICE

INTRODUCCIÓN.....	8
MATERIALES Y MÉTODOS	10
RESULTADOS.....	13
1. Complicaciones intraoperatorias	13
2. Complicaciones postoperatorias	15
DISCUSIÓN.....	17
CONCLUSIÓN.....	19
BIBLIOGRAFÍA	20

COMPLICACIONES QUIRÚRGICAS Y POSTQUIRÚRGICAS MÁS FRECUENTES EN CIRUGÍA DE TERCEROS MOLARES. REVISIÓN DE LA LITERATURA

Mario Andrés Sandoval Macías

masandovalm@estudiantes.uhemisferios.edu.ec

Resumen

Objetivo: Determinar cuáles son las complicaciones más frecuentes en cirugía y eventos postquirúrgicos relacionados a la extracción de terceros molares, mediante una revisión de la literatura de artículos científicos entre el 2015 y el 2021. **Materiales y métodos:** Se plantea una revisión bibliográfica de artículos científicos relacionados a las complicaciones quirúrgicas y postquirúrgicas en las extracciones de terceros molares, en las bases de datos pubmed, google académico y cochrane con los descriptores: Surgical complications in third molars, Post-surgical complications in third molars, Incidence of complications in oral surgery y sus equivalentes en español combinados con los operadores booleanos and, Tercer molar; cirugía; complicaciones intraoperatorias; complicaciones postoperatorias ,por lo que se obtuvo un total de 58 artículos, de los cuales 19 se descartaron por no cumplir los criterios de selección, y se añadieron 39 artículos que si cumplieron con los criterios de la investigación. **Resultados:** Los resultados muestran heterogeneidad en las complicaciones causadas por la extracción de terceros molares, siendo reportadas fracturas radiculares, hemorragia, daño nervioso, comunicación bucosinusal y osteítis alveolar como las más frecuentes. **Conclusión:** Las complicaciones más frecuentes derivadas de la extracción de terceros molares, en la literatura entre los años 2015-2021, a nivel intraoperatorio son fractura radicular y lesiones nerviosas, y a nivel postoperatorio es la osteítis alveolar.

Palabras claves

Tercer molar; cirugía; complicaciones intraoperatorias; complicaciones postoperatorias.

ABSTRACT

Objective: To determine which are the most frequent complications in surgery and post-surgical events related to third molar extraction, through a literature review of scientific articles between 2015 and 2021. **Materials and methods:** a literature review of scientific articles related to surgical and postsurgical complications in third molar extractions is raised in the pubmed, google academic and cochrane databases with the descriptors: Surgical complications in third molars, Post-surgical complications in third molars, Incidence of complications in oral surgery and their Spanish equivalents combined with the Boolean operators and, Third molar; surgery; intraoperative complications; postoperative complications ,so a total of 58 articles were obtained, of which 19 were discarded for not meeting the selection criteria, and 39 articles were added that did meet the research criteria. **Results:** The results show heterogeneity in the complications caused by third molar extraction, being reported root fractures, hemorrhage, nerve damage, buccosinusal communication and alveolar osteitis as the most frequent. **Conclusion:** The most frequent complications derived from third molar extraction, in the literature between the years 2015-2021, at intraoperative level are root fracture and nerve damage, and at postoperative level is alveolar osteitis.

Key words.

Third molar; surgery; intraoperative complications; postoperative complications.

INTRODUCCIÓN

La anatomía del tercer molar se ha descrito como diversa, mostrando más variación que cualquier otro diente en boca. El tercer molar es el único diente que se forma después de la pubertad y que presenta un desarrollo largo, con una duración de más de 10 años. Entre el 9% y el 20% de las personas nacen sin los terceros molares, que son más comunes en hombres que en mujeres en un 15%. (Aravena & et al., 2018) La extracción quirúrgica de un tercer molar en erupción incompleta es una de las operaciones más comunes realizadas por los cirujanos orales en su práctica diaria (Gutiérrez & Díaz , 2016). La causa más común de esta falla de erupción es la falta de espacio y esta se puede apreciar utilizando radiografías panorámicas y midiendo la distancia desde el centro de la rama mandibular en el plano oclusal hasta la superficie distal del segundo molar; la medida óptima para la erupción es de 30 mm y cuando esta distancia es de 20 mm o menos no es suficiente lo que provoca su retención o impactación. (González, 2019)

La erupción de los terceros molares ocurre entre los 16 y 24 años, y su orientación cambia durante la erupción, son también, los dientes con mayor tasa de hipoplasia y secuencia de maduración más irregular, y a diferencia de otras patologías dentales, los terceros molares son más comunes en hombres que en mujeres. (Sanchez, 2017) En cuanto a las características anatómicas de los terceros molares, la literatura describe la longitud total de los dientes maxilares en el rango de 17,5-18 mm, con una longitud de corona de 6 mm a 6,8 mm y una longitud de raíz de aproximadamente 11 mm. Además, tienen un diámetro medial y distal de 8,5 mm y un diámetro vestíbulo-palatino de 10 mm. Para los terceros molares inferiores, la longitud total es de 17-18 mm, la longitud de la corona es de aproximadamente 7 mm, la longitud de la raíz es de 11 mm y el diámetro mesiodistal es de 10 mm. y 9,5 mm en sentido plano lingual. (Olguín &

Amarillas , 2017) El 50% de los terceros molares inferiores son cuadrangulares, el 40% tienen cinco lóbulos y son trapezoidales, el 10% restante son triangulares. Para los terceros molares superiores, la forma más común es triangular, prefiriéndose un triángulo o trapecio sobre un rombo. La base es muy irregular en la parte superior, a menudo desviada, y puede extenderse en ángulo recto. (Cubas & Asmat, 2016)

La extracción de los terceros molares corresponde a uno de los procedimientos con mayor prevalencia en el área de cirugía bucal, cuya exodoncia está indicada por diversas razones que incluyen: dolor, pericoronaritis, caries, apiñamiento dentario, lesiones pulpares y periapicales de difícil terapéutica, alteraciones de erupción o simplemente fines preventivos. (Rodríguez & Nieto, 2016) Para la extracción es necesaria la intervención quirúrgica y la aplicación de los protocolos de bioseguridad para mantener la asepsia del área a trabajar y puede caracterizarse como un procedimiento simple o complejo. Sin embargo, esto dependerá de diversos factores que pueden modificar su exodoncia, y ocasionar complicaciones que comprometan la cirugía y el postoperatorio del paciente. (Pesántez & et. al, 2017) Dentro de los factores que pueden llevar a accidentes y que deben ser evaluados son: hueso de soporte disponible, situación y posición del diente y cercanía con estructuras anatómicas de importancia como son el nervio dentario inferior y el seno maxilar. (Luaces, 2017).Las complicaciones intraoperatorias reportadas incluyeron fractura del instrumental rotatorio en un 0,5% al igual que la laceración intraoperatoria de partes blandas, complicaciones postoperatorias como sangrado y deformidad de la herida 0,5%, edema 0,5% y daño de partes blandas en el área quirúrgica 0,5%. (Restrepo, Meneses, & Vivares, 2019)

En la exodoncia de terceros molares, las complicaciones pueden ocurrir ya sea durante o después de la cirugía, con una etiología múltiple que incluye: la técnica quirúrgica utilizada, patologías existentes, estado del órgano dentario, apertura bucal limitada o enfermedades sistémicas. (Baeza & et. al, 2021) Al tratarse de un procedimiento recurrente ejecutado en el área de cirugía bucal, en la literatura, la

incidencia de complicaciones postextracción se encuentran en un 2.6% a un 30%, con un espectro de complicación variable, desde afecciones simples sin efectos adversos inmediatos después de la cirugía y que no comprometen la recuperación del paciente hasta lesiones que comprometen la funcionalidad de nervios, fracturas e infecciones que alteren la homeostasis del paciente. (Restrepo, Meneses, & Vivares, 2017)

El objetivo de la presente revisión bibliográfica comprendida entre los años 2015-2021 será incluir información presente en la literatura acerca de las complicaciones quirúrgicas y postquirúrgicas más frecuentes en cirugía de terceros molares con el fin de tener mayor conocimiento de las mismas.

MATERIALES Y MÉTODOS

Se plantea una investigación bibliográfica por medio de una revisión documentada de artículos científicos relacionados al tema, con el objetivo de determinar las complicaciones más frecuentes en cirugía y eventos postquirúrgicos relacionados a la extracción de terceros molares, de artículos científicos entre el 2015 a 2021. Para lo cual se obtuvieron un total de 52 artículos mediante buscadores digitales como: Pub Med, Google académico, Cochrane; en los idiomas español e inglés, cuya información, basándose en la estrategia de búsqueda en la técnica PICO, con los descriptores: Surgical complications in third molars, Post-surgical complications in third molars, Incidence of complications in oral surgery y sus equivalentes en español combinados con los operadores booleanos AND, Tercer molar; cirugía; complicaciones intraoperatorias; complicaciones postoperatorias.

Se extrajo la información detallada referente al tema, acerca de las complicaciones quirúrgicas y postquirúrgicas más frecuentes en cirugía de terceros molares, además se analizó un total de 58 artículos que tenían relación con el tema, de los cuales 19 fueron descartados, por ser documentos de repositorios dentales y sitios

web, y 39 artículos cumplían con los requisitos del estudio por lo cual fueron leídos en su totalidad e incluidos en esta revisión bibliográfica. (Figura 1)

En cada una de las publicaciones seleccionadas se revisó metodología, resultados, objetivos y conclusiones para poder determinar la elaboración de la presente investigación.

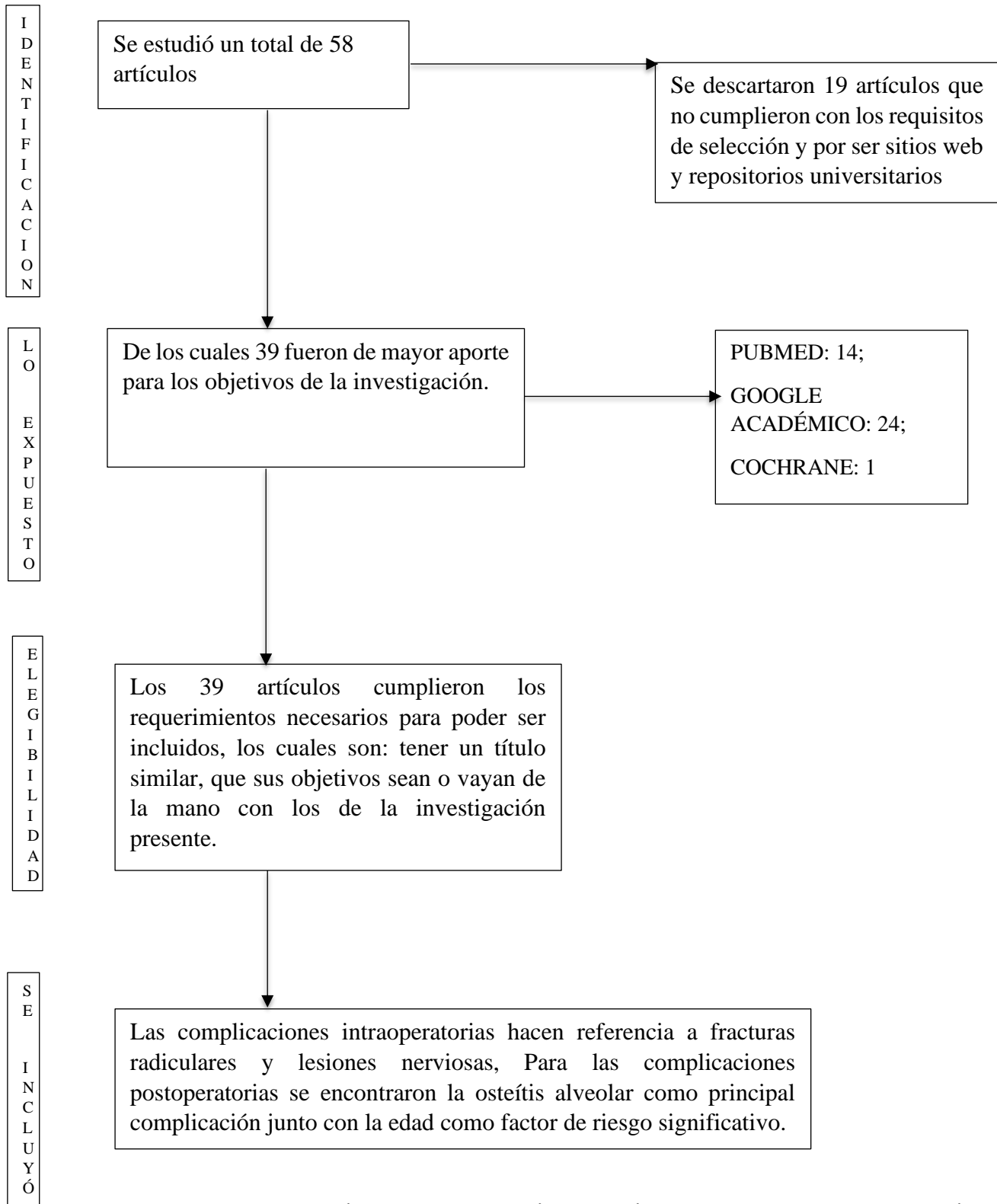


Figura 1. Diagrama de búsqueda y selección de artículos empleados en la revisión bibliográfica.

RESULTADOS

1. Complicaciones intraoperatorias

La exodoncia de terceros molares corresponde a las prácticas quirúrgicas más habituales en cirugía oral y maxilofacial, sin embargo, con lo que respecta a complicaciones durante la cirugía varían según su gravedad. (Lara & et. al, 2019) En un estudio donde se extrajeron 1116 terceros molares en 337 pacientes con indicación de extracción de al menos un tercer molar, de los cuales 56% pertenecían a molares inferiores y 46% a superiores, se indicó que las complicaciones intraoperatorias eran de carácter menor, siendo las fracturas de tuberosidad la más frecuente con un 1.2%, seguidas de fracturas del tercio apical de la raíz con incidencia de 1.1% y hemorragias con un 0.7% (Sayed & et al., 2019). Con respecto a las complicaciones intraoperatorias se han demostrado que pueden ocurrir lesiones nerviosas, lesiones vasculares, fractura de piezas dentarias, lesiones de tejidos blandos y luxación mandibular. (Encinas & et. al, 2020)

Seddon clasificó en tres tipos a las alteraciones nerviosas en el año de 1943 y siguen actualmente vigentes, estas corresponden a neurotmesis, axonotmesis y neuropraxia (García, Lovaglio, & Puisa, 2018). La neuropraxia se define como una disminución temporal por manipulación, tensión o compresión nerviosa, el resultado es un bloqueo nervioso local y por lo general, se reestablece en segundos. Axonotmesis es un tipo de lesión nerviosa grave, ya que incluye la pérdida parcial de la comunicación de fibras nerviosas, pero los tubos se conservan en el nervio. Por lo general, desaparece dentro de los 2 a 4 meses posteriores al procedimiento. (Hupp, 2014) Finalmente, la neurotmesis se caracteriza por ser la lesión más severa que se define como la ruptura completa de un nervio, perdiendo así todo tipo de comunicación sensorial con pronóstico desfavorable. Sunderland en 1951, clasificó

el daño nervioso en 5 grados cuya diferencia radica en la inclusión de tres grados de severidad en la axonotmesis del nervio. (Serra & et al., 2018)

Según la clasificación de alteraciones nerviosas que corresponden a neurotmesis axonotmesis y neuropraxia se han identificado las distintas alteraciones nerviosas que pueden ocurrir durante el acto quirúrgico dependiendo de la lesión nerviosa que son: hipoestesia, que es la disminución de la sensibilidad a la estimulación; hiperestesia, la cual es el aumento de la sensibilidad a la estimulación; parestesia, que es la sensación anormal, espontánea o evocada; sinestesia o disestesia que corresponde a una sensación anormal desagradable, espontánea o evocada, y finalmente la anestesia que es la pérdida total de sensibilidad. (Guerra, 2018) Muchos estudios que reportan complicaciones intraoperatorias se fundamentan más en la extracción de terceros molares inferiores, la cual se relaciona directamente a la profundidad del diente debido a la proximidad con las estructuras nerviosas (Sangoquiza & Lanas, 2019).

Las lesiones del nervio lingual, están relacionadas directamente al uso de instrumental afilado o rotatorio, mientras que las lesiones al nervio dentario inferior incluyen: laceración al momento de elevar la raíz del tercer molar en contacto con el mismo, o lesión directa con el instrumental. (Leung, 2019)

Entre las complicaciones inmediatas o quirúrgicas encontramos daño de tejidos blandos y nervios, daño de estructuras óseas, daño de la articulación temporomandibular, daño de los dientes adyacentes y complicaciones continuas pendientes después de la extracción del diente. (Carbonell & et al, 2017). Según los estudios revisados el riesgo de desarrollar daño nervioso es muy bajo (menos del 1%). Esas variaciones pueden estar relacionadas a la cercanía del diente con el nervio, la técnica utilizada, experiencia del cirujano y alteraciones locales y sistémicas. (Silva & et al, 2020). Esta sensación de adormecimiento en el labio o la lengua, según el nervio dañado, se llama parestesia, y se resolverán durante los 24 meses posteriores a la cirugía (De la Torre & Alfaro, 2016).

En un estudio observacional-descriptivo se evaluaron 206 historias clínicas de pacientes que fueron sometidos a extracciones de terceros molares, las complicaciones en su mayoría fueron leves, siendo la laceración de tejidos la principal de éstas. (Restrepo, Meneses, & Vivares, 2019) De igual manera, en otro estudio de 64 pacientes programados para extracción de terceros molares por medio de coronectomía, el 18% presentó complicaciones. (Olubanwo & et al., 2015)

En el caso del maxilar superior la comunicación bucosinusal corresponde a una complicación no muy frecuente en las extracciones dentarias. (Manuel, Kumar, & Parvathi, 2015), que se debe a que existe una continuidad entre la cavidad bucal y el seno maxilar, que tiene correlación con la extracción de terceros molares superiores, con mayor frecuencia en pacientes de 30 a 50 años. (Villafane & et al., 2017)

2. Complicaciones postoperatorias

Las complicaciones postoperatorias en cirugía bucal, se presentan en mayor frecuencia en cirugía de terceros molares. En un estudio del 2020 demostraron que la cirugía de terceros molares presenta mayor índice de aparición de complicaciones postquirúrgicas en un 6.6% con respecto a otros tratamientos en el área de cirugía oral. (Poblete & et al., 2020). Con respecto a patologías en el estudio de Poblete donde se realizaron 726 procedimientos de cirugía bucal, la complicación más frecuente en terceros molares fue la osteítis alveolar, lo cual representó al 2.5% del total de la población en complicaciones, seguida de abscesos faciales con un 1.9% y finalmente la hemorragia con incidencia de 1.1%. (Poblete & et al., 2020) Según una revisión sistemática de la literatura indica que la edad, los antecedentes de infección previa y la dificultad de la extracción pueden ser considerados factores de riesgo para que se presente una osteítis alveolar. (Taberner & et al., 2017) En otro estudio se valoró la incidencia de complicaciones postoperatorias en pacientes de terceros

molares donde se determinó que estas aumentaban en incidencia según la edad. (Miclotte & et al., 2017)

Las complicaciones se pueden clasificar según el grado de severidad presente, tal como demuestra un estudio en donde 62 pacientes, a los cual se les realizó la extracción de uno o varios terceros molares, 9 de ellos presentaron complicaciones postquirúrgicas, de los cuales 7 se los clasificó como complicaciones leves que incluyeron osteítis alveolar y abscesos submucosos y 2 como complicaciones moderadas que incluían abscesos subcutáneos con osteítis alveolar y supuración. (Aravena & et al., 2018) En otro estudio donde la muestra incluía 1010 pacientes de extracción de terceros molares, se determinó que todas las infecciones postoperatorias presentes ocurrieron en los dientes mandibulares con una incidencia de 1.94%, a la cual se asociaron variables estadísticas de riesgo asociadas a la infección que incluían la profundidad de la inclusión del tercer molar y la hemostasia intraoperatoria, además de la edad del paciente y la extracción simultánea de los terceros molares mandibulares. (Sukegawa & et al., 2019) La osteítis alveolar se divide en dos, la osteítis alveolar seca y la osteítis alveolar húmeda. En el caso de la osteítis alveolar seca es una enfermedad dental dolorosa que a veces ocurre después de la extracción de un diente permanente debido a la ausencia del coagulo sanguíneo en el alveolo expuesto. (Leon & et al, 2016)

La osteítis alveolar húmeda es cuando el alvéolo no se encuentra vacío, se puede observar hemorragia y oscurecimiento de los tejidos e incluso flacidez, al igual que la osteítis alveolar seca, generalmente ocurre de 48 a 72 horas después de la extracción del diente, es dolorosa, pero no de la misma magnitud como en la alveolitis seca, y se caracteriza por mal aliento y molestias a nivel bucal. (Jach & et al, 2017)

Con respecto a infecciones cervicofaciales se determinó que pueden ocurrir como infección secundaria posterior a la extracción de terceros molares, cuyas manifestaciones incluyen dolor, fiebre, tumefacción, disfagia, trismo, disfonía,

otalgia y disnea, siendo las bacterias *Staphylococcus haemolyticus* y *Klebsiella pneumoniae* los agentes responsables (Yilmaz & et al, 2015)

DISCUSIÓN

Las complicaciones derivadas de la extracción de terceros molares se clasifican en dos tipos, las cuales pueden ser intraoperatorias, que comprenden, fracturas radiculares, lesiones nerviosas o problemas relacionados por la aplicación del anestésico, y también pueden ser postoperatorias las cuales son la osteítis alveolar, parestesias, hemorragia postquirúrgicas e infecciones.

Según Sangoquiza y Lanas (2019), las complicaciones derivadas de la extracción de terceros molares tienen una relación directa con el grado de inclusión del diente, esta característica del órgano dentario, junto con la dificultad que representa la cirugía influye de gran manera en que pueda existir fracturas radiculares durante el acto quirúrgico. (Sangoquiza & Lanas, 2019). En concordancia con Sangoquiza, Montes de Oca (2019), encontró en su estudio que la complicación más frecuente en la extracción del tercer molar inferior fue la fractura de la pieza al momento de la extracción. (Montes de Oca & et al, 2019)

Con respecto al daño nervioso Zurita y et al (2020) determinan que es una complicación que ocurre durante el acto quirúrgico de extracción de los terceros molares (Zurita & et al, 2020). Sin embargo, Martínez (2021) menciona que el método de aplicación de anestésico local durante el procedimiento puede también ser el detonante para la aparición de daño de estructuras nerviosas durante la cirugía de terceros molares, a lo cual, se ha asociado con la neurotoxicidad de los anestésicos que contienen más del 2 % de anestésico, en su composición. (Martínez & et al., 2021)

Según Nagraj y et al (2018) la hemorragia postexodoncia (HPE) es una complicación reconocida, que ocurre con frecuencia en la práctica dental, la cual es considerada si persiste por más de ocho a doce horas después de la extracción dental. La incidencia de la hemorragia postextracción varía del 0% al 26%. (Nagraj & et al, 2018) de igual manera, Luisa y et al. (2019), en su investigación encontraron que la hemorragia postoperatoria se presentó con una frecuencia de 0,5% en su muestra. (Restrepo, Meneses, & Vivares, 2019)

Según Leung (2019), el daño nervioso asociado con la cirugía del tercer molar es una complicación potencialmente problemática que causa deterioro sensorial, dolor crónico y efectos psicológicos negativos en las personas afectadas, por lo que considera la coronectomía como una alternativa a los casos de alto riesgo para disminuir las complicaciones nerviosas durante la cirugía, ya que se ha demostrado ser eficaz y segura a largo plazo. (Leung, 2019) No obstante, Maidagan y et al. (2018), mencionan que, en pacientes cuya extracción requieren de coronectomía, existen algunas complicaciones que incluyen dolor, infección, daño al nervio alveolar inferior, resección coronaria y dislocación de la raíz. (Valderrama & et al., 2018)

La osteítis alveolar dentro de la literatura ha sido reportada como aquella complicación con mayor incidencia en el postoperatorio del paciente seguido de alteraciones nerviosas, por lo cual Miclotte y et al. (2017) mencionan que la edad tiene un papel considerable en la aparición de complicaciones postoperatorias (Miclotte & et al., 2017), por lo que, Taberner y et al. (2017), de igual manera consideran que se debe tomar en cuenta este factor en la fase preoperatoria para reducir el riesgo de complicaciones postoperatorias. (Taberner & et al., 2017)

Las limitaciones encontradas en el estudio están relacionadas a los resultados inmediatos de los pacientes después de haberse realizado las extracciones, además de que no se indica de manera específica las características de las piezas dentarias y el estado de salud de la muestra que tuvieron complicaciones.

Es necesario conocer dichos factores de riesgo asociados a las complicaciones intraoperatorias y postoperatorias más frecuentes, con el fin de tener el conocimiento para tratar de prevenir y asegurar que la cirugía sea realizada con éxito y sobre todo que la medicación esté acorde al tipo de cirugía realizada asegurando que la recuperación del paciente ocurra sin ningún inconveniente.

CONCLUSIÓN

Según la revisión de literatura ejecutada la fractura radicular corresponde a la complicación intraoperatoria con mayor frecuencia al momento de la extracción de terceros molares seguidas de daños sensoriales. En las complicaciones postquirúrgicas la osteítis alveolar es la que se presentó con mayor incidencia con la edad como un factor de riesgo significativo en la investigación. Otros problemas relacionados a la extracción de terceros molares son sangrado moderado, infecciones cervicofaciales, hinchazón postoperatoria y dificultad para cerrar o abrir la boca y otras complicaciones comunes, pero en menor incidencia como infección aguda y sangrado abundante.

BIBLIOGRAFÍA

- Aravena, P., & et al. (2018). Reliability and validity of measuring scale for postoperative complications in third molar surgery. *BMC Oral Health*, 18-25.
- Baeza, S., & et. al. (2021). Caracterización de exodoncia de terceros molares. *Revista científica odontológica* , 1-9.
- Carbonell, Z., & et al. (2017). Respuesta de cicatrización ósea y tejidos blandos en osteotomías de terceros molares incluidos. *Revista odontológica mexicana Vol. 21, Núm. 1* , 30-33. doi:<https://doi.org/10.1016/j.rodmemx.2017.02.008>
- Cubas, J., & Asmat, S. (2016). Amoxicilina para prevenir la infección postexodoncia de terceros molares incluidos: ensayo clínico aleatorizado. *Revista Española de Cirugía Oral y Maxilofacial*, 188-192.
- De la Torre, F., & Alfaro, C. (2016). Parestesia postquirúrgica: terapia con láser de baja potencia. Reporte de 2 casos. *Revista Estomatológica Herediana vol.26 no 2*, 92-101. doi:<http://dx.doi.org/10.20453/reh.v26i2.2871>
- Encinas , A., & et. al. (2020). Coronectomía en terceros molares inferiores. *Cient. Dent.*, 65-71.
- García, M., Lovaglio, A., & Puisa, S. (2018). Protocolo racional farmacológico para el tratamiento inmediato de lesiones nerviosas odontológicas. *Rev. Fac. de Odon. UBA*, 19-26.
- González, L. (2019). Características anatomorradiográficas de los terceros molares en adolescentes de la enseñanza preuniversitaria. *Revista cubana de estomatología*, 1-14.
- Guerra, O. (2018). Desórdenes neurosensoriales postextracción de terceros molares inferiores retenidos. *Revista Habanera de ciencias médicas*, 736-749.
- Gutiérrez, D., & Díaz , R. (2016). Incidencia de infecciones postquirúrgicas de terceros molares en pacientes atendidos en clínica de enseñanza odontológica. *Avances en odontoestomatología Vol. 32 - Núm. 5*, 259-264.
- Hupp, J. (2014). *Cirugía oral y maxilofacial contemporánea*. Girona-España: Elsevier.
- Jach, M., & et al. (2017). Características clínico-epidemiológicas de la osteítis alveolar. *revista de ciencias médicas. la habana. 2017 24(1)*, 95-106.
- Lara, V., & et. al. (2019). Exodoncia compleja de tercer molar inferior en posición invertida. Reporte de caso. *KIRU*, 129-133.
- Leon, V., & et al. (2016). Frecuencia de alveolitis dentaria y factores que la caracterizan. *Rev Méd electrón*, 1-13.

- Leung, Y. (2019). Management and prevention of third molar surgery-related trigeminal nerve injury: time for a rethink. *J Korean Assoc Oral Maxillofac Surg*, 233-240.
- Luaces, A. (2017). Evaluación de algunos factores predictivos de dificultad en la extracción de los terceros molares inferiores retenidos. *Mediciego; Vol.23 No.1*, 8-15.
- Manuel, S., Kumar, S., & Parvathi, R. (2015). La Versatilidad en el Uso de la Almohadilla de Grasa Bucal en el Cierre de Fístulas Oro-antrales. *Cirugía oral maxilofacial J.*, 374-377.
- Martínez, A., & et al. (2021). Complicaciones asociadas a la anestesia local bucal: Diagnóstico y manejo. *Puesta al dia*, 97-102.
- Miclotte, I., & et al. (2017). Incidence and treatment of complications in patients who had third molars or other teeth extracted. *Brazilian Journal of Oral Maxillofacial Surgery*, 388-393. doi:<https://doi.org/10.1016/j.bjoms.2018.02.001>
- Montes de Oca, H., & et al. (2019). Estudio comparativo de las complicaciones quirúrgicas de los alumnos de la asignatura cirugía i, entre exodoncias del tercer molar inferior y el resto de las piezas dentarias. *Revista Facultad de odontología UBA vol 34; N°78*, 1-6.
- Nagraj, S., & et al. (2018). Intervenciones para el tratamiento de la hemorragia posterior a la extracción. *Cochrane database of systematic reviews*, 1-23. doi:10.1002/14651858.cd011930.pub3
- Olguín, T., & Amarillas, E. (2017). Morfología radicular de los terceros molares. *Revista ADM*, 17-24.
- Olubanwo, J., & et al. (2015). Coronectomy of Deeply Impacted Lower Third Molar: Incidence of Outcomes and Complications after One Year Follow-Up. *J Oral Maxillofac Res.*, 1-10. doi:10.5037/jomr.2015.6201
- Pesántez, M., & et al. (2017). Análisis de los eventos desfavorables como resultado de la atención en cirugía oral. *Universitas Odontologica Vol 36, Num 77*, 1-12.
- Poblete, F., & et al. (2020). Incidencia de complicaciones postquirúrgicas en cirugía bucal. *Int. J. Inter. Dent Vol. 13(1)*, 13-16.
- Restrepo, L., Meneses, F., & Vivares, M. (2017). Complicaciones quirúrgicas y postquirúrgicas en la exodoncia de terceros molares inferiores: estudio retrospectivo. *Acta odontológica colombiana*, 1-9.
- Restrepo, L., Meneses, F., & Vivares, M. (2019). Complicaciones quirúrgicas y postquirúrgicas en la exodoncia de terceros molares inferiores: estudio retrospectivo. *Acta odontológica colombiana*, 1-9.
- Rodríguez, J., & Nieto, J. (2016). Indicaciones actuales de la extracción del tercer molar. *RCOE, Vol. 21, n° 4*, 209-214.

- Sanchez, J. (2017). Formas de presentación de los terceros molares mandibulares incluidos e impactados. . *Eugenio Espejo*, 16-25.
- Sangoquiza, V., & Lanas, G. (2019). Prevalencia y factores asociados a las lesiones en los nervios alveolar inferior y lingual después de la exodoncia de terceros molares inferiores: Estudio retrospectivo. *Odontología Vol 21*, 14-25.
- Sayed, N., & et al. (2019). Complicaciones de la extracción del tercer molar. *Sultan Qaboos Univ Med Journal*, 230-235.
- Serra, M., & et al. (2018). Neurografía por resonancia magnética: evaluación de lesiones extraespinales, recuperado. *Espacio de neurorradiología*,, 37-48.
- Silva, T., & et al. (2020). Parestesia após a exodôntica do terceiro molar: protocolo proposto. *Brazilian Journal of Oral and Maxillofacial Surgery v.20, n.3*, 6-11.
- Sukegawa, S., & et al. (2019). What are the risk factors for postoperative infections of third molar extraction surgery: A retrospective clinical study? *Med Oral Patol Oral Cir Bucal*, 23-9.
- Taberner, M., & et al. (2017).). Efficacy of different methods used for dry socket prevention and risk factor analysis: A systematic review. *Med oral patol oral cir bucal*, 750-758.
- Valderrama, M., & et al. (2018). Coronectomía como tratamiento alternativo a la exodoncia de terceros molares inferiores, una revision sistemática. *Cient. dent. VOL. 15 NÚM. 2*, 109-115.
- Villafane, V., & et al. (2017). comunicación bucosinusal: revisión de la literatura. *kiru 2017*, 91-97.
- Yilmaz, S., & et al. (2015). Deep neck infection after third molar extraction. *J Istanb Univ Fac Dent.* , 41-45.
- Zurita, P., & et al. (2020). Predictive Factors to Assess the Difficulty to Extract Retained Lower Third Molars. *Revista Javeriana Vol 39*, 1-22.
doi:<https://doi.org/10.11144/Javeriana.uo39.pfad%20>