UNIVERSIDAD HEMISFERIOS

Facultad Ciencias de la Salud

Tema:

Manejo clínico de la Hipomineralización Molar-Incisivo (HMI) en un paciente pediátrico

Presentación de un Caso Clínico

Trabajo de Titulación para la obtención del Título de Odontólogo General

Presentada por:

Evelyn Dayana Falcon Trujillo

Tutor:

Dra. Ana Armas

Cotutora: Dra. María Gabriela Flores

Quito, abril del 2025

Resumen

Introducción: El diagnóstico diferencial en un paciente con HMI es la clave para alcanzar el éxito en el tratamiento restaurador. **Objetivo:** exponer el caso clínico de un paciente con HMI con historia clínica de preeclampsia materna. **Materiales y métodos:** Paciente sexo femenino de 9 años de edad con presencia de HMI cuyas lesiones solo afectaban a los molares permanentes fue intervenida con un tratamiento restaurador luego de un diagnóstico exhaustivo. **Resultados:** Mediante el tratamiento restaurador con resina compuesta y el uso de sellantes se devolvió estética y funcionalidad a los órganos dentales afectados. **Conclusiones:** El tratamiento restaurador en estos casos representa un reto para el odontólogo, sin embargo, con un diagnóstico adecuado y un manejo clínico eficaz se pueden obtener buenos resultados.

Palabras claves: adhesión, HMI, hipersensibilidad, tratamiento restaurador.

Declaración De Aceptación De Norma Ética y Derechos

El presente documento se ciñe a las normas éticas y reglamentarias de la Universidad Hemisferios. Así, declaro que lo contenido en este ha sido redactado con entera sujeción al respeto de los derechos de autor, citando adecuadamente las fuentes. Por tal motivo, autorizo a la Biblioteca a que haga pública su disponibilidad para lectura dentro de la institución, a la vez que autorizo el uso comercial de mi obra a la Universidad Hemisferios, siempre y cuando se me reconozca el cuarenta por ciento (40%) de los beneficios económicos resultantes de esta explotación.

Además, me comprometo a hacer constar, por todos los medios de publicación, difusión y distribución, que mi obra fue producida en el ámbito académico de la Universidad Hemisferios.

De comprobarse que no cumplí con las estipulaciones éticas, incurriendo en caso de plagio, me someto a las determinaciones que la propia Universidad plantee.

Firmado electrónicamente por:

EVELYN DAYANA FALCON TRUJILLO

Nombre: Evelyn Dayana Falcon Trujillo

C.I: 1726540394

Dedicatoria

El resultado de mi esfuerzo y dedicación plasmado en este trabajo le dedico primero a Dios por guiarme con su sabiduría en este largo sendero llamado Odontología y permitirme culminar la etapa más bonita de mi vida.

A mis padres, que nunca dudaron en apoyarme y aunque ajustándose un poquito con sus obligaciones siempre vieron la forma de ayudarme con lo que necesitaba a lo largo de esta hermosa carrera. A mi madre, mi mayor inspiración y mi apoyo inquebrantable, quien creyó en mi desde el día uno y siempre estuvo a mi lado incondicionalmente dándome una palabra de aliento para no rendirme en el camino. A mi padre, que de una u otra forma siempre estuvo conmigo en los buenos y malos momentos de este viaje académico, dándome todo el apoyo y motivando a ser la mejor en todo lo que hago.

A mis hermanas Alisson y Camila que estuvieron a mi lado apoyándome y dándome ánimos para nunca darme por vencida. A mis abuelos maternos que siempre estuvieron a mi lado orgullosos de ver a su nieta convertirse poco a poco en profesional y nunca dudaron de mis capacidades.

A esos amigos que hicieron más bonita y menos pesada la carrera, ya que sin sus risas y consejos no hubiéramos llegado hasta donde hoy nos encontramos. Pero principalmente agradezco al destino por ponerme en el camino la amistad de Shami Bonilla que llego a ser la luz de este camino cuando sentía que mi vida se desmoronaba y siempre estuvo a mi lado con sus palabras de aliento haciéndome entender el propósito de mi existencia. Y, por último, pero no menos importante quiero agradecer a mi compañero de desvelos, mi angelito de 4 patas, Toby, que estuvo siempre conmigo acompañándome estos largos 5 años.

Índice de contenido

Resumen 2

Palabras claves:. 2

Declaración De Aceptación De Norma Ética y Derechos 3

Dedicatoria 4

Resumen 7

Abstract 8

Introducción 9

Materiales y métodos 11

Discusión 15

Conclusión 18

Referencias 19

Índice de Figuras

Figura 1: Translucidez del esmalte con restauraciones atípicas. 11
Figura 2: Fotos intraorales A. maxilar inferior B. maxilar 12
Figura 3: Fotos extraorales A. perfil derecho B. perfil izquierdo C. de frente 12
Figura 4: Aislamiento absoluto 12
Figura 5: Colocación de adhesivo 13
Figura 6: Grabado selectivo 13
Figura 7: Secado con papel absorbente 13
Figura 8: Colocación de adhesivo 14
Figura 9: Restauración a base de resina 14
Figura 10: Colocación de sellantes en surcos sanos 14
Figura 11: Resultado final 14

MANEJO CLÍNICO DE LA HIPOMINERALIZACIÓN MOLAR-INCISIVO (HMI) EN UN PACIENTE PEDIÁTRICO, PRESENTACIÓN DE UN CASO CLÍNICO

Autor: Evelyn Dayana Falcon Trujillo

Correo electrónico: edfalcont@estudiantes.uhemisferios.edu.ec

Resumen

Introducción: El diagnóstico diferencial en un paciente con HMI es la clave para alcanzar el éxito en el tratamiento restaurador. **Objetivo:** exponer el caso clínico de un paciente con HMI con historia clínica de preeclampsia materna. **Materiales y métodos:** Paciente sexo femenino de 9 años de edad con presencia de HMI cuyas lesiones solo afectaban a los molares permanentes fue intervenida con un tratamiento restaurador luego de un diagnóstico exhaustivo. **Resultados:** Mediante el tratamiento restaurador con resina compuesta y el uso de sellantes se devolvió estética y funcionalidad a los órganos dentales afectados. **Conclusiones:** El tratamiento restaurador en estos casos representa un reto para el odontólogo, sin embargo, con un diagnóstico adecuado y un manejo clínico eficaz se pueden obtener buenos resultados.

Palabras claves: adhesión, HMI, hipersensibilidad, tratamiento restaurador.

Abstract

Introduction: Differential diagnosis in a patient with HMI is the key to achieving success in restorative treatment. Objective: present the clinical case of a patient with IMH with a clinical history of maternal preeclampsia. Materials and methods: A 9-year-old female patient with MIH whose lesions only affected the permanent molars underwent restorative treatment after an exhaustive diagnosis. **Results:** Through restorative treatment with composite resin and the use of sealants, aesthetics and functionality were restored to the affected dental organs. **Conclusions:** Restorative treatment in these cases represents a challenge for the dentist; however, with an adequate diagnosis and effective clinical management, good results can be obtained.

Keywords: adhesion, hypersensitivity, Molar Hypomineralization, restorative treatment.

Introducción

El material biológico más resistente de nuestro cuerpo por su composición mineral y orgánica es el esmalte dental, este puede verse afectado por diversas alteraciones durante la amelogénesis en donde se ven comprometidas las etapas de maduración y mineralización de este tejido (Bezamat, 2021). Estas alteraciones generalmente nos llevan a volúmenes normales de esmalte, pero con mineralización insuficiente y como consecuencia se evidencia una translucidez alterada (Hubbard et al., 2017). Dentro de los defectos del esmalte encontramos a la hipomineralización incisivo-molar (HMI), un defecto cualitativo que generalmente afecta los primeros molares permanentes y los incisivos permanentes cuya característica principal es la aparición de lesiones que varían de blanco a pardusco las cuales clínicamente suelen presentarse de manera leve con la presencia de opacidades en el esmalte y de manera más severa con fracturas posteruptivas, y restauraciones atípicas, que con el tiempo determinan gran compromiso del remanente coronario, afectando la funcionalidad y estética del paciente (Bioni et al., 2019). No existe una etiología clara de la lesión, pero diversos estudios evidencian que los genes que forman el esmalte y aquellos que se relacionan con la respuesta inmune juegan un papel muy importante en la aparición de esta alteración (Corral, 2016).

Dentro de su etiología también se encuentran diversos factores ambientales o condiciones sistémicas como problemas respiratorios, desnutrición, cualquier tipo de intolerancia alimentaria, infección de distinto origen y el uso de varios tipos de medicamentos durante el tercer trimestre de embarazo hasta los 3 años de vida, cuyos factores interactúan y contribuyen a la predisposición de HMI, en donde al menos un tercio de las lesiones son graves, pues se asocian a una mayor experiencia y carga de lesiones cariosas las cuales sufren una descomposición rápida (Pérez y Allende, 2018) particularmente en personas con alto índice de caries quienes presentan

hipersensibilidad y por consecuencia un cepillado dental deficiente. (Martignon et al., 2020).

Para un correcto diagnóstico se registra la evaluación de cuatro molares y 8 incisivos permanentes en ausencia o presencia de opacidades, restauraciones atípicas, extracción indicada por extensa destrucción coronaria y molares e incisivos sin erupcionar, por lo que la edad más idónea para una valoración precisa es 8 años. (Garg, Kumar, Saha & Singh, 2012) Las opacidades amarillas y marrones se presentan microscópicamente como porosas con un mayor riesgo de fractura, incluso inmediatamente después de la erupción, algo que es poco común que ocurra con las opacidades blancas (Fragelli, Souza, Jeremías, Cordeiro & Santos-Pinto, 2015). Se estima que la prevalencia de esta patología oscila entre el 1% y el 35% en todas partes del mundo, mientras que estudios realizados en Sudamérica establecen prevalencias de 12,3% y 19,8% en Brasil, 15,9% en Argentina,16,1% en Uruguay y 9.24%, en Ecuador (Bandeira et al., 2021).

El tratamiento busca mejorar la calidad de vida del paciente mediante procedimientos preventivos indicados sólo en casos en donde no exista la pérdida estructural del diente, o restauraciones conservadoras que mejoren la funcionalidad de las piezas afectadas con el fin de evitar que se desencadenen lesiones cariosas. (Sundfeld et al., 2020). Frente a lo expuesto este estudio pretende relatar la intervención ejecutada en un paciente que padece HMI con historia previa de preeclampsia materna.

Materiales y métodos

Paciente N/N, femenina de 9 años acude por la destrucción coronaria de los órganos dentales #36 y #46 restaurados anteriormente en otro centro odontológico, no refiere ninguna patología de base, pero su madre refiere preeclampsia durante su embarazo, radiográficamente no se observa ninguna alteración o compromiso pulpar, y clínicamente fue posible observar irregularidades bien delimitadas en la translucidez del esmalte conjuntamente con restauraciones atípicas compatibles con lesión HMI en los órganos dentales 36 y 46 (Figura 1). La paciente recibió atención odontológica en la clínica de Odontopediatría de la Universidad Hemisferios, su madre fue notificada sobre el procedimiento a realizar y firmó el consentimiento informado aceptando el tratamiento. Tras lo cual se procedió a la realización del tratamiento.

Figura 1: *Translucidez del esmalte con restauraciones atípicas.*

En un primer momento se ejecutó un registro fotográfico intra y extraoral de la paciente como se observa en la Figura 2 y 3.

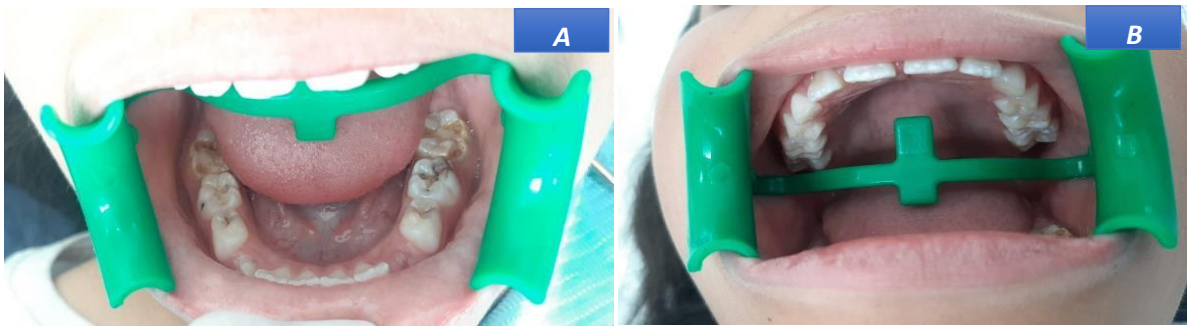

Figura 2: *Fotos intraorales A. maxilar inferior B. maxilar*

Figura 3: *Fotos extraorales A. perfil derecho B. perfil izquierdo C. de frente*

Posteriormente se colocó anestesia con técnica troncular para realizar un aislamiento con grapas invaginadas hacia apical (Figura 4) para evitar la sensibilidad en el órgano dental.

Figura 4: *Aislamiento absoluto*

Se limpió la superficie de los órganos dentales con piedra pómez mezclada con clorhexidina al 2% y cepillo profiláctico (Figura 5) luego se realizó un grabado selectivo con ácido ortofosfórico Condac37 al 37% durante 15 segundos (Figura 6), se lavó el órgano dental por el doble de tiempo y se secó con papel absorbente por la sensibilidad en dichos órganos para evitar el movimiento del líquido en los túbulos dentinarios evitando así exponer a futuro al paciente a hipersensibilidad post operatoria (Figura 7).

Figura 5:*Colocación de adhesivo*



Figura 6:*Grabado selectivo*

Figura 7: *Secado con papel absorbente*

Se colocaron dos capas de adhesivo universal 3M Single Bond Universal (Figura 8) para empezar a devolver la morfología con resina A2 Coltene Brilliant NG Enamel (Figura 9) y finalmente recubrir fosas y fisuras sanas se utilizó sellante 3M Clinpro Sealant Refill (Figura 10). Después del tratamiento restaurador se devolvió funcionalidad y estética a la paciente (Figura 11).

Figura 8*:Colocación de adhesivo*

Figura 9*:Restauración a base de resina*

Figura 10: *Colocación de sellantes en surcos sanos*

Figura 11: *Resultado final*

Discusión

La ejecución de un tratamiento restaurativo en pacientes con HMI es un verdadero reto para el odontólogo, debido a que el esmalte afectado tiene la morfología de sus prismas alterada y además sufre diferentes cambios químicos, mecánicos y morfológicos que dificultan una buena adhesión, un factor clave para el éxito de una restauración (de Oliveira, de Freitas, de Amorim & Machado, 2021), que en este caso pudo ser exitoso por el uso de un buen aislamiento del campo operatorio para evitar la filtración de humedad que puede interferir en el factor de adhesión de la resina utilizada. La pérdida post-eruptiva del esmalte fomenta el desarrollo de lesiones cariosas que producen una rápida destrucción de la corona clínica causando hipersensibilidad dental por la dentina expuesta lo que también representa un gran desafío a la hora de ejecutar una técnica anestésica en los órganos dentales afectados por la baja probabilidad de un bloqueo efectivo debido a una inflamación de las células pulpares causada por la penetración de bacterias en los túbulos dentinarios (Hubbard et al., 2017). En el caso clínico expuesto, un diagnóstico adecuado y un manejo clínico eficaz permitió generar buenos resultados en la vida del paciente ya que conservamos la mayor cantidad de tejido dentario, pero también devolvimos la morfología y funcionalidad a los órganos afectados.

A pesar de la complejidad del tratamiento restaurador, la devolución de la función y estética de los órganos dentales permiten mejorar la calidad de vida, autopercepción y autoestima del paciente, ya que a pesar de que se requieren diversas intervenciones restaurativas y cuidados preventivos debido a un alto riesgo de fracturas post-eruptivas resultantes de las fuerzas masticatorias y los desafíos acidogénicos a la cavidad bucal, la misión del odontólogo siempre va a ser la realización de restauraciones con larga vida útil para mantener una buena salud bucal evitando futuras complicaciones, además se trabaja conjuntamente con los padres estableciendo

medidas de control de caries mediante una higiene bucal adecuada así como la evaluación de la dieta erosiva del niño. (Alfaro, Navas, Magán y Alfaro, 2018). El tratamiento restaurador requiere ser mínimamente invasivo con el uso de materiales como sellantes de fosas y fisuras en esmalte sano, eficaz para prevenir lesiones cariosas en los órganos dentales afectados, así como también las restauraciones a base de resina compuesta que al combinarse con sistemas adhesivos son una buena opción para brindar soporte y protección al tejido dental adyacente y minimizar el riesgo de filtraciones marginales. (Pérez y Allende, 2018).

El corto seguimiento clínico ejecutado en el paciente limita tener un resultado conclusivo porque la literatura menciona que para evaluar el éxito del tratamiento restaurador es necesario un control rutinario, pues las restauraciones son más susceptibles a fracturas por la fragilidad del esmalte.(Sarmento, Rezende y de Oliveira, 2022) Además, otra de las limitaciones es la efectividad de los materiales usados en el tratamiento de la patología, pues aún existen pocos estudios clínicos aleatorizados que evalúen los mismos; es por esto que la mayoría de profesionales coinciden en que se necesitan más estudios, con metodologías robustas y muestras bien seleccionadas que determinen protocolos clínicos homogéneos y efectivos para el tratamiento de la HMI. (Córdova et al., 2021)

La presencia de HMI ha incrementado en los últimos años específicamente en la población infantil, por lo que como odontólogos debemos estar preparados para diagnosticar y tratar esta patología de manera consciente, ya que se asocia principalmente al aumento de lesiones cariosas, fracturas de órganos dentales, hipersensibilidad, alteraciones psicológicas y problemas estéticos; sin embargo, en la consulta se evidencia la falta de información actual respecto a esta patología, pues no existe un consenso al momento de evaluar los criterios de diagnóstico y las estrategias de tratamiento por lo que se sugiere una actualización constante por parte de los profesionales en las

diversas alteraciones del desarrollo dentario.

Conclusión

La ejecución de un tratamiento restaurativo en pacientes con HMI es un verdadero reto para el odontólogo, debido a que el esmalte afectado sufre diferentes cambios químicos, mecánicos y morfológicos que dificultan una buena adhesión, un factor clave para el éxito de una restauración en los órganos afectados, ya que son más propensos a desarrollar lesiones cariosas que producen una rápida destrucción de la corona clínica causando hipersensibilidad dental en el paciente. Sin embargo, con un diagnóstico adecuado y un manejo clínico eficaz se pueden obtener buenos resultados, pues devolvemos morfología, funcionalidad y estética al paciente.

Referencias

Alfaro, A., Castejón, I., Magán, R., & Alfaro, M. (2018). Síndrome de hipomineralización incisivo-molar. *Pediatría Atención Primaria*, *20*(78), 183-188.

Bandeira, L; Machado, M; Mascarenhas, P; Mendes, J y Botelho, J. (2021). The prevalence of molar-incisor hypomineralization: a systematic review and meta-analysis. *Scientific Reports,* 11(1), 2-15.

Bezamat,M; Silva, F; Souza,J; Correa, E; Brancher, J; Letra y Modesto (2021). Gene-environment interaction in molar-incisor hypomineralization. *PloS One*, 16(1), 12-16.

Biondi, A; Córtese, S, Babino, L y Toscano, M. (2019). Molar incisor hypomineralization: Analysis of asymmetry of lesions. *Acta Odontol Latinoam*, 32(1), 44-48.

Córdova, F; Barillas, L, Guardado, D, Morales, G, Maravilla, D, Alberto, D & Torres, M. (2021). Impacto en calidad de vida de paciente pediátrico con hipomineralización molar incisivo: relato de caso. *Revista Minerva*, 4(1), 31-38.

Corral, C; Rodríguez, H; Cabello, R; Bersezio, C; Cordeiro, R y Friesno, C. (2016). Impacto de la hipomineralización incisivo molar en la experiencia de caries en escolares de 6-12 años en Santiago, Chile. *Revista Clínica de Periodoncia, Implantología y Rehabilitación Oral*, 4(3), 14-25.

De Oliveira, M, de Freitas, B, de Amorim, T & Machado, F. (2021). Protocolos clínicos em Hipomineralização Molar Incisivo (HMI): revisão integrativa da literatura. *Research, Society and Development*, 10(13),1-9.

Fragelli, C. M. B., Souza, J. F. D., Jeremias, F., Cordeiro, R. D. C. L., & Santos-Pinto, L. (2015). Molar incisor hypomineralization (MIH): conservative treatment management to restore affected teeth. *Brazilian oral research*, 29, 1-7.

Garg, N., Jain, A. K., Saha, S., & Singh, J. (2012). Essentiality of early diagnosis of molar incisor hypomineralization in children and review of its clinical presentation, etiology and management. *International journal of clinical pediatric dentistry*, 5(3), 19

Hubbard, M. J., Mangum, J. E., Perez, V. A., Nervo, G. J., & Hall, R. K. (2017). Molar hypomineralisation: a call to arms for enamel researchers. *Frontiers in physiology*, 8 (546),1- 6.

Martignon, E; Barlett, D; Manton, D; Martinez, A, Splieth, C & Ávila, V. (2020). Epidemiology of Erosive Tooth Wear, Dental Fluorosis and Molar Incisor Hypomineralization in the American Continent. *Caries Research*, 55(1), 1-11.

Pérez, A y Allende, L. (2018). Hipomineralización molar-incisivo, abordaje clínico. Caso clínico. *Casos y revisiones de Salud*, 1(0), 20-25

Rodríguez, M. (2020). Alternativas de tratamiento para los molares permanentes con diagnóstico de Hipomineralización Incisivo-Molar. Revisión de la literatura. *Odous Científica*, 21(1), 49-61.

Sarmento, Rezende y de Oliveira. (2022). El impacto de la hipomineralización molar incisivo en la calidad de vida de los niños brasileños. *Revista de Odontopediatría Latinoamericana*, 12(1), 1.