Facultad de Ciencias de la Salud

Tema:

Implementación de fibra de carbono como material para la confección de prótesis hibridas. Reporte de caso clínico.

Trabajo de Titulación para la obtención del Título de Odontólogo

Presentada por:

María Paz Bravo Fierro

Tutor:

Dr. Mauricio Aguirre, PhD

Quito, Julio de 2022

RESUMEN

Introducción: La rehabilitación oral de un paciente edéntulo total generalmente es lograda mediante la implementación de prótesis convencionales, en muchos de los casos estas no cumplen con el mínimo de los requisitos de retención al ser estas mucoso portadas, por lo que se ha optado por emplear prótesis hibridas las cuales son implanto soportadas, sin embargo, las características que poseen los materiales convencionales pueden resultar perjudiciales. **Objetivo:** Exponer un caso clínico en donde se empleó la fibra de carbono como material en la confección de prótesis hibridas para la rehabilitación multidisciplinaria devolviendo así la estética y funcional de un paciente edéntulo total. **Presentación del Caso Clínico**: Paciente de 65 años acudió a consulta tras presentar incomodidad por falta de retención, problemas funcionales y fonéticos con sus prótesis convencionales. Se sometió a una regularización de reborde alveolar y la colocación de seis implantes para la rehabilitación mediante una prótesis hibrida confeccionada a partir de una subestructura de fibra de carbono. **Conclusiones:** Un diagnóstico y planificación adecuados, así como también gracias a la implementación de nuevos materiales en el área protésica, como es la fibra de carbono. Permitieron la rehabilitación oral de una paciente con una pérdida de dimensión vertical y una marcada desarmonía oclusal.

Palabras clave: Prótesis de recubrimiento; Arcada edéntula; Fibra de Carbono; Rehabilitación oral.

DECLARACIÓN DE ACEPTACIÓN DE NORMA ÉTICA Y DERECHOS

El presente documento se ciñe a las normas éticas y reglamentarias de la Universidad Hemisferios. Así, declaro que lo contenido en este ha sido redactado con entera sujeción al respeto de los derechos de autor, citando adecuadamente las fuentes. Por tal motivo, autorizo a la Biblioteca a que haga pública su disponibilidad para lectura dentro de la institución, a la vez que autorizo el uso comercial de mi obra a la Universidad Hemisferios, siempre y cuando se me reconozca el cuarenta por ciento (40%) de los beneficios económicos resultantes de esta explotación.

Además, me comprometo a hacer constar, por todos los medios de publicación, difusión y distribución, que mi obra fue producida en el ámbito académico de la Universidad Hemisferios.

De comprobarse que no cumplí con las estipulaciones éticas, incurriendo en caso de plagio, me someto a las determinaciones que la propia Universidad plantee.

María Paz Bravo Fierro

C.I. 1724073265

DEDICATORIA

Dedico este trabajo a mi estrella en el cielo quien ha sido mi motivación todo este tiempo, A mis padres y hermanos que han sido mi apoyo constante para siempre dar lo mejor. Y a mis amigos, por ser parte crucial de este último esfuerzo en un largo camino que fue la Odontología.

-"Valentía para empezar, perseverancia para culminar"

ÍNDICE DE CONTENIDO

RESUMEN ..... **II**
DECLARACIÓN DE ACEPTACIÓN DE NORMA ÉTICA Y DERECHOS ..... **III**
DEDICATORIA ..... **IV**
RESUMEN **7**
ABSTRACT **7**
INTRODUCCIÓN **9**
PRESENTACIÓN DEL CASO CLÍNICO **11**
DISCUSIÓN **17**
CONCLUSIONES **19**
BIBLIOGRAFÍA **20**

ÍNDICE DE GRÁFICOS

Figura 1. Fresadora Zirkonzahn M1 Wet de 5 ejes.....12
Figura 2. Peso de la subestructura con los aditamentos protésicos cementados. 13
Figura 3. Subestructura probada clínicamente. 13
Figura 4. Subestructura opacada mediante el uso de operadores Dream Opaque – DEI Italia. 14
Figura 5. Peso estructural de la prótesis hibrida terminada. 15
Figura 6. Prótesis Hibrida instalada 15

IMPLEMENTACIÓN DE FIBRA DE CARBONO COMO MATERIAL PARA LA CONFECCIÓN DE PRÓTESIS HIBRIDAS. REPORTE DE CASO CLÍNICO.

María Paz Bravo Fierro
mpbravof@estudiantes.uhemisferios.edu.ec

RESUMEN

Introducción: La rehabilitación oral de un paciente edéntulo total generalmente es lograda mediante la implementación de prótesis convencionales, en muchos de los casos estas no cumplen con el mínimo de los requisitos de retención al ser estas mucoso portadas, por lo que se ha optado por emplear prótesis hibridas las cuales son implanto soportadas, sin embargo, las características que poseen los materiales convencionales pueden resultar perjudiciales. **Objetivo:** Exponer un caso clínico en donde se empleó la fibra de carbono como material en la confección de prótesis hibridas para la rehabilitación multidisciplinaria devolviendo así la estética y funcional de un paciente edéntulo total. **Presentación del Caso Clínico:** Paciente de 65 años acudió a consulta tras presentar incomodidad por falta de retención, problemas funcionales y fonéticos con sus prótesis convencionales. Se sometió a una regularización de reborde alveolar y la colocación de seis implantes para la rehabilitación mediante una prótesis hibrida confeccionada a partir de una subestructura de fibra de carbono. **Conclusiones:** Un diagnóstico y planificación adecuados, así como también gracias a la implementación de nuevos materiales en el área protésica, como es la fibra de carbono. Permitieron la rehabilitación oral de una paciente con una pérdida de dimensión vertical y una marcada desarmonía oclusal.

Palabras clave: Prótesis de recubrimiento; Arcada edéntula; Fibra de Carbono; Rehabilitación oral.

ABSTRACT

Introduction: The oral rehabilitation of a totally edentulous patient is generally achieved through the implementation of conventional prostheses, in many cases these do not meet the minimum retention requirements as these are mucosal covers, which is why it has been decided to use hybrid prostheses which are implant supported, however, the characteristics that conventional materials possess can be detrimental. **Objective:** Expose a clinical case where carbon fiber was used as a material in the manufacture of hybrid prostheses for

multidisciplinary rehabilitation, thus restoring the aesthetics and functionality of a totally edentulous patient. **Presentation of the Clinical Case:** A 65-year-old patient attended the consultation after presenting discomfort due to lack of retention, functional and phonetic problems with his conventional prostheses. He underwent alveolar ridge regularization and the placement of six implants for rehabilitation using a hybrid prosthesis made from a carbon fiber substructure. **Conclusions:** An adequate diagnosis and planning, as well as thanks to the implementation of new materials in the prosthetic area, such as carbon fiber. They allowed the oral rehabilitation of a patient with a loss of vertical dimension and marked occlusal disharmony.

Keywords: Denture, Overlay; Jaw, Edentulous; Carbon fiber; Oral Rehabilitation.

INTRODUCCIÓN

El edentulismo se caracteriza por ser una consecuencia de diversos procesos multifactoriales (Felton, 2016; Roberto et al., 2019), donde resultan afectados los órganos dentales causando así la perdida temprana de los mismos (Lee & Saponaro, 2019; Sanz Fernández et al., 2018) comprometiendo crestas óseas, terminaciones nerviosas y musculatura. Lo que provoca problemas del estado fisiológico, nutricional y en el ámbito personal del paciente (Alhajj et al., 2017; Gupta et al., 2019).

La rehabilitación oral de un paciente edéntulo total generalmente es lograda mediante la implementación de prótesis convencionales (Regalado Berrú & Alvarado Rosero, 2021). En muchos de los casos las prótesis no cumplen con el mínimo de los requisitos de retención al ser estas mucosoportadas (Tatés et al., 2020). Frente a esto, se ha optado por emplear prótesis hibrida (Shao et al., 2019; Unsal et al., 2019), las cuales son implantosoportadas, es decir , se colocaran implantes que brindaran los principios biomecánicos de retención para evitar el desalojo de la misma .Estas prótesis en su interior cuentan con una estructura de refuerzo, la cual tiene como objetivo proveer de rigidez a la prótesis, evitando así la fractura de la misma al distribuir de manera uniforme el estrés ocasionado por las fuerzas oclusales hacia los implantes (Martin-Fernandez et al., 2018; Menini et al., 2017; Pera et al., 2017).

Las estructuras internas de las prótesis hibridas son frecuentemente elaboradas en materiales como el Cromo Cobalto (Cr-Co), Titanio (Ti) o Zirconia (Mai et al., 2018; Maló et al., 2018). Considerando que estos materiales presentan un alto módulo de elasticidad y peso estructural en comparación al tejido óseo, se ha podido evidenciar como consecuencia un estrés excesivo en el hueso, lo que puede resultar en una reabsorción ósea o fractura de los implantes (Rahmitasari et al., 2017; Regalado Berrú & Alvarado Rosero, 2021)

Materiales de matriz polimérica como la fibra de carbono se mostraron efectivos como sustitutos a los materiales convencionales (Castorina, 2019; Nobre et al., 2020; Ouzer, 2015). Existen varios estudios que han aportado valiosa información sobre las características mecánicas y biológicas de dicho material, buscando así

mejorar la calidad y longevidad del tratamiento a los pacientes (Cekic-Nagas et al., 2018; Maló et al., 2018; Menini et al., 2015). Así el presente estudio pretende exponer el caso clínico en donde se empleó la fibra de carbono como material en la confección de prótesis hibridas para la rehabilitación multidisciplinaria, estética y funcional de un paciente edéntulo total.

PRESENTACIÓN DEL CASO CLÍNICO

Paciente masculino de 65 años de edad, diagnosticado como un paciente edéntulo total, sin antecedentes patológicos sistémicos; Acudió a consulta odontológica tras presentar incomodidad por falta de retención, problemas funcionales y fonéticos con sus prótesis convencionales. Después de completar el registro de antecedentes personales clínicos y firmar el consentimiento informado, se procedió a realizar la valoración clínica y radiográfica.

La Tomografía axial computarizada (TAC) evidenció un maxilar superior con un porcentaje de tejido óseo óptimo para la colocación de implantes, opción que fue presentada y aceptada por el paciente. El tratamiento involucró una planeación pre-quirúrgica donde se optó por la regularización del reborde alveolar para asegurar un asentamiento protésico que nos brinde una correcta estabilidad y comodidad, junto con la colocación de 6 implantes de marca BioLine donde se asentara una prótesis hibrida de Fibra de carbono, después de que este material demostrara un módulo de elasticidad muy parecido al tejido óseo , brindando así una mejor resistencia y rigidez frente al estrés mecánico provocado por la masticación.

Se procedió a la colocación de los implantes, y tres meses después tras el periodo de osteointegración de los mismos, se ejecutó el proceso de la colocación de cicatrizadores los cuales quedaron instalados por un periodo de 8 días con el objetivo de remodelar los tejidos blandos circundantes a los implantes. Posteriormente se realizó la colocación de Multi Units, para lograr una adecuada toma de impresión con los transfer y análogos, obteniendo así una impresión la cual fue escaneada y digitalizada empleando el Software (DentalCad 3.0, Exocad), en el cual también se diseñó la estructura que luego fue fresada en un disco de fibra de carbono multidireccional (CarbonCad 3D, DEI Italia) en la fresadora Zirkonzahn M1 Wet de 5 ejes (**Figura 1**).



Figura 1. Fresadora Zirkonzahn M1 Wet de 5 ejes.

Se logró obtener una subestructura de 12 piezas dentales que en conjunto con los aditamentos protésicos necesarios para la adaptación de la misma sobre los implantes dan un peso estructural de 7,1g como se puede observar en la imagen (**Figura 2**). Se procedió a probar clínicamente el asentamiento de la subestructura, siendo este óptimo (**Figura 3**). Se desinfecto la estructura con alcohol al 70% y posteriormente fue arenada con oxido de aluminio. Debido al color que posee la fibra de carbono se colocó un promotor de adhesión (UniAdhesive 1- DEI Italia), y se la opacó mediante un opacador blanco (Dream Opaque Opaco Wash – DEI Italia) como base y un opacador rosa (Dream Opaque Opaco Rosa – DEI Italia) para las zonas que simulan los tejidos blandos (**Figura 4**).

Figura 2. Peso de la subestructura con los aditamentos protésicos cementados.

Figura 3. Subestructura probada clínicamente.

Figura 4. Subestructura opacada mediante el uso de operadores Dream Opaque – DEI Italia.

Una vez opacada, esta fue a revestida con cerómero en la zona de los tejidos blandos protésicos y fueron cementadas las coronas individuales elaboradas a partir de discilicato de litio. La toma del color, tamaño, forma de los dientes y registro de parámetros estéticos fueron verificados e informados por escrito al técnico laboratorista. También se evaluó de manera minuciosa la adaptación y retención de la prótesis total superior mediante pruebas verificando el cumplimiento de los parámetros estéticos y fonéticos. Obteniendo como resultado una prótesis hibrida con un peso estructural de 18g (**Figura 5**), La cual fue instalada de manera exitosa en el paciente (**Figura 6**).

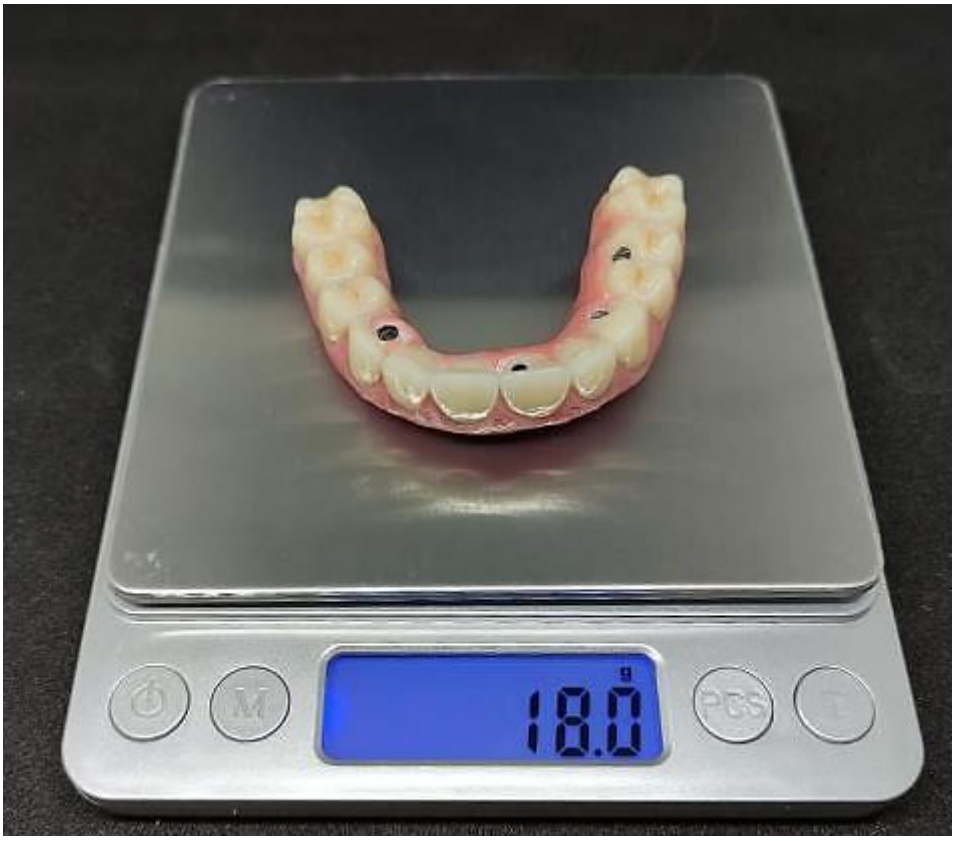

Figura 5. Peso estructural de la prótesis hibrida terminada.

Figura 6. Prótesis Hibrida instalada

Al tratarse de una prótesis fija se le explicó al paciente que puede llegar a presentar ciertos síntomas como; sensación de presión en la encía, dificultad para pronunciar ciertas palabras e incluso aumento de la cantidad de saliva. Todos estos síntomas con el tiempo variable de adaptación desaparecerán. Se le recomendó empezar a masticar alimentos no demasiado duros para ir acostumbrándose a las nuevas sensaciones, ya que excesivas fuerzas pueden provocar fracturas a nivel de la cerámica de las coronas o de los tejidos simulados. El éxito y duración del tratamiento también dependerá del cumplimiento de las normas de higiene, se le explicó que la prótesis deberá ser limpiada mediante cepillos convencionales o eléctricos como una dentadura normal. La primera revisión fue a las pocas semanas de haber instalado la prótesis donde se descartó problemas de inflamación, dolor o desadaptación de esta. Las demás revisiones deberán ser realizadas semestralmente.

DISCUSIÓN

El paciente demostró total aceptación y colaboración en el tratamiento propuesto, lo que permitió el éxito del mismo. No existe la evidencia clínica suficiente para determinar el éxito total de la Fibra de Carbono (Regalado Berrú & Alvarado Rosero, 2021), pero este demostró ser un material de fácil alcance, con muy buenas características clínicas que han demostrado ser muy compatibles a las características de los tejidos de soporte de la cavidad oral, lo que permite ser un material alternativo para la elaboración de prótesis hibridas (Menini et al., 2017).

Si bien las prótesis mucosoportadas suelen ser el tratamiento más común a la hora de rehabilitar pacientes edéntulos (Peña Chávez et al., 2018); estas se caracterizan por presentar una comodidad, estética y estabilidad oclusal limitada. Ocasionando así una serie de inconvenientes que van desde desadaptación de la prótesis por falta de retención, hasta problemas fonéticos y nutricionales (Shao et al., 2019). Por lo tanto, la implementación de prótesis implantosoportadas se perfilo como una gran opción de tratamiento, ya que esta cubría los requerimientos buscados para la satisfacción del paciente (Probst et al., 2019).

En el presente caso, la evaluación clínica y radiográfica, evidenció la necesidad de realizar una regularización de reborde alveolar, cirugía previa que muchas veces puede causar incomodidad; sin embargo, su aplicación era precisa para que el paciente sea candidato a la realización de un protocolo sobre 6 implantes (All on Six), facilitando así un mejor asentamiento y comodidad de la prótesis hibrida. Se tomó la decisión de emplear la fibra de carbono como material para la elaboración de la subestructura debido a que, al ser un material de matriz polimérica, la cual consta de filamentos de refuerzo de carbono, cuenta con un módulo elástico de 17Gpa muy similar al módulo elástico del tejido óseo maxilar (20Gpa) y mandibular (18Gpa) lo que le permite una óptima disipación de las fuerzas oclusales (Regalado Berrú & Alvarado Rosero, 2021; Smith, 2018). Adicionalmente este material presenta una alta resistencia a pesar de tener un bajo peso estructural (Castorina, 2019).

En un principio se consideraba que un alto peso estructural evitaba la deformación de la prótesis, brindando una considerable tolerancia hística y aumentando la estabilidad de la misma (Peña Chávez et al., 2018). Sin embargo, estudios recientes han determinado que

producto de un alto peso estructural, las prótesis carecen de un módulo elástico adecuado, provocando así fractura de los implantes, irritación de los tejidos blandos, y en ocasiones un blindaje óseo frente al estrés oclusal, desencadenando una reabsorción ósea y por ende un fracaso en la rehabilitación del paciente (Fretwurst et al., 2018).

Se tomó la decisión de implementar coronas de disilicato de litio ya que poseen un gran potencial para simular tejidos dentarios, reproduciendo el color exacto de los dientes y recuperando la función masticatoria al tener una resistencia similar al esmalte (El-Mowafy et al., 2018). De igual manera se optó por emplear cerómeros para replicar tejidos blandos, ya que estos a comparación de los materiales acrílicos, brindan una óptima resistencia a la abrasión, no provocan mal sabor u olor al no ser porosos, e incluso brindan mejor estabilidad dimensional (Santos et al., 2020).

Las nuevas tecnologías y constante actualización de la odontología nos han permitido buscar alternativas para la elaboración de prótesis hibridas. Varios estudios han demostrado opciones libres de productos metálicos, que poseen grandes características clínicas; alta estética, bajo peso estructural, grande resistencia y bajo costo como lo es la Fibra de carbono (Castorina, 2019). Que también ha sido usado en otras especialidades médicas como traumatología, y se espera que bajo estudios y respectivas observaciones clínicas se pueda ganar más información y estabilidad de este material.

CONCLUSIONES

La rehabilitación oral del paciente con una pérdida de dimensión vertical y una marcada desarmonía oclusal fue posible a partir de un diagnóstico y planificación adecuados, así como también gracias a la implementación de nuevos materiales en el área protésica, como es la fibra de carbono. Un trabajo multidisciplinario y la colaboración del paciente constituyen la clave del éxito alcanzado, devolviendo así al paciente funcionalidad, estética, fonación y mejorando la autoestima del mismo.

BIBLIOGRAFÍA

Alhajj, M. N., Khalifa, N., Abduo, J., Amran, A. G., & Ismail, I. A. (2017). Determination of occlusal vertical dimension for complete dentures patients: an updated review. *Journal of Oral Rehabilitation*, *44*(11), 896–907. https://doi.org/10.1111/JOOR.12522

Castorina, G. (2019a). Carbon-Fiber Framework for Full-Arch Implant-Supported Fixed Dental Prostheses Supporting Resin-Based Composite and Lithium Disilicate Ceramic Crowns: Case Report and Description of Features. *The International Journal of Periodontics & Restorative Dentistry*, *39*(2), 175–184. https://doi.org/10.11607/prd.2964

Castorina, G. (2019b). Carbon-Fiber Framework for Full-Arch Implant-Supported Fixed Dental Prostheses Supporting Resin-Based Composite and Lithium Disilicate Ceramic Crowns: Case Report and Description of Features. *The International Journal of Periodontics & Restorative Dentistry*, *39*(2), 175–184. https://doi.org/10.11607/prd.2964

Cekic-Nagas, I., Egilmez, F., Ergun, G., Vallittu, P. K., & Lassila, L. V. J. (2018). Load-bearing capacity of novel resin-based fixed dental prosthesis materials. *Dental Materials Journal*, *37*(1), 49–58. https://doi.org/10.4012/dmj.2016-367

El-Mowafy, O., El-Aawar, N., & El-Mowafy, N. (2018). Porcelain veneers: An update. In *Dental and Medical Problems* (Vol. 55, Issue 2, pp. 207–211). Dent Med Probl. https://doi.org/10.17219/dmp/90729

Felton, D. A. (2016). Complete Edentulism and Comorbid Diseases: An Update. *Journal of Prosthodontics*, *25*(1), 5–20. https://doi.org/10.1111/jopr.12350

Fretwurst, T., Nelson, K., Tarnow, D. P., Wang, H. L., & Giannobile, W. V. (2018). Is Metal Particle Release Associated with Peri-implant Bone Destruction? An Emerging Concept. *Journal of Dental Research*, *97*(3), 259–265. https://doi.org/10.1177/0022034517740560

Gupta, A., Felton, D. A., Jemt, T., & Koka, S. (2019). Rehabilitation of Edentulism and Mortality: A Systematic Review. In *Journal of Prosthodontics* (Vol. 28, Issue 5, pp. 526–535). Blackwell Publishing Inc. https://doi.org/10.1111/jopr.12792

Lee, D. J., & Saponaro, P. C. (2019). Management of Edentulous Patients. In *Dental Clinics of North America* (Vol. 63, Issue 2, pp. 249–261). W.B. Saunders. https://doi.org/10.1016/j.cden.2018.11.006

Mai, H. N., Kwon, T. Y., Hong, M. H., & Lee, D. H. (2018). Comparative Study of the Fit Accuracy of Full-Arch Bar Frameworks Fabricated with Different Presintered Cobalt-Chromium Alloys. *BioMed Research International*, *2018*. https://doi.org/10.1155/2018/1962514

Maló, P., de Araújo Nobre, M., Moura Guedes, C., Almeida, R., Silva, A., Sereno, N., & Legatheaux, J. (2018). Short-term report of an ongoing prospective cohort study evaluating the outcome of full-arch implant-supported fixed hybrid polyetheretherketone-acrylic resin prostheses and the All-on-Four concept. *Clinical Implant Dentistry and Related Research*, *20*(5), 692–702. https://doi.org/10.1111/cid.12662

Martin-Fernandez, E., Gonzalez-Gonzalez, I., Dellanos-Lanchares, H., Mauvezin-Quevedo, M. A., Brizuela-Velasco, A., & Alvarez-Arenal, A. (2018). Mandibular flexure and peri-implant bone stress distribution on an implant-supported fixed full-Arch mandibular prosthesis: 3D finite element analysis. *BioMed Research International*, *2018*. https://doi.org/10.1155/2018/8241313

Menini, M., Pesce, P., Bevilacqua, M., Pera, F., Tealdo, T., Barberis, F., & Pera, P. (2015). Effect of Framework in an Implant-Supported Full-Arch Fixed Prosthesis: 3D Finite Element Analysis. *The International Journal of Prosthodontics*, *28*(6), 627–630. https://doi.org/10.11607/ijp.4345

Menini, M., Pesce, P., Pera, F., Barberis, F., Lagazzo, A., Bertola, L., & Pera, P. (2017). Biological and mechanical characterization of carbon fiber frameworks for dental implant applications. *Materials Science and Engineering C*, *70*, 646–655. https://doi.org/10.1016/j.msec.2016.09.047

Nobre, M. de A., Guedes, C. M., Almeida, R., Silva, A., & Sereno, N. (2020). Hybrid polyetheretherketone (Peek)–acrylic resin prostheses and the all-on-4 concept: A full-arch implant-supported fixed solution with 3 years of follow-up. *Journal of Clinical Medicine*, *9*(7), 1–18. https://doi.org/10.3390/jcm9072187

Ouzer, A. (2015). The Evolution and Fabrication of Implant-supported Full-arch Hybrid Prostheses. From Conventional Casted Metal to an All-Ceramic Zirconia. *The New York State Dental Journal*, *81*(6), 44–49. http://www.ncbi.nlm.nih.gov/pubmed/26749784

Peña Chávez, M., Federico Torres Terán, J., Moreno Maldonado, V., & María Wintergerst Lavín, A. (2018). *Revista Odontológica Mexicana TRABAJO ORIGINAL Dentaduras gravitacionales inferiores: una alternativa en rebordes atrófi cos Lower gravitational dentures: alternative treatment for atrophic ridges*. *22*, 69–76. www.medigraphic.org.mx

Pera, F., Pesce, P., Solimano, F., Tealdo, T., Pera, P., & Menini, M. (2017). Carbon fibre versus metal framework in full-arch immediate loading rehabilitations of the maxilla – a cohort clinical study. *Journal of Oral Rehabilitation*, *44*(5), 392–397. https://doi.org/10.1111/joor.12493

Probst, L. F., Vanni, T., Cavalcante, D. de F. B., Silva, E. T. da, Cavalcanti, Y. W., Passeri, L.

A., & Pereira, A. C. (2019). Cost-effectiveness of implant-supported dental prosthesis compared to conventional dental prosthesis. *Revista de Saude Publica*, *53*. https://doi.org/10.11606/s1518-8787.2019053001066

Rahmitasari, F., Ishida, Y., Kurahashi, K., Matsuda, T., Watanabe, M., & Ichikawa, T. (2017). PEEK with Reinforced Materials and Modifications for Dental Implant Applications. *Dentistry Journal*, *5*(4), 35. https://doi.org/10.3390/dj5040035

Regalado Berrú, D. A., & Alvarado Rosero, K. S. (2021). Estudio comparativo del módulo de elasticidad que presenta la fibra de carbono en comparación al PEEK (polieteretercetona) como materiales para la confección de subestructuras implanto soportadas. *Journal of Multidisciplinary Dentistry*, *10*(2), 41–47. https://doi.org/10.46875/jmd.v10i2.226

Roberto, L. L., Crespo, T. S., Monteiro-Junior, R. S., Martins, A. M. E. B. L., De Paula, A. M. B., Ferreira, E. F., & Haikal, D. S. (2019). Sociodemographic determinants of edentulism in the elderly population: A systematic review and meta-analysis. In *Gerodontology* (Vol. 36, Issue 4, pp. 325–337). Blackwell Munksgaard. https://doi.org/10.1111/ger.12430

Santos, M., Coelho, A. S., Paula, A. B., Marto, C. M., Amaro, I., Saraiva, J., Ferreira, M. M., Antunes, P., & Carrilho, E. (2020). Mechanical and tribological characterization of a dental ceromer. *Journal of Functional Biomaterials*, *11*(1). https://doi.org/10.3390/jfb11010011

Sanz Fernández, G., Molleda, C. L., Chibás, L. G., & Valdés, Y. V. (2018). *Consequences of total and partial edentulism in elderly*. *13*. https://www.medigraphic.com/pdfs/geroinfo/ger-2018/ger183a.pdf

Shao, J., Xue, C., Zhang, H., & Li, L. (2019). Full-Arch Implant-Supported Rehabilitation Guided by a Predicted Lateral Profile of Soft Tissue. *Journal of Prosthodontics : Official Journal of the American College of Prosthodontists*, *28*(7), 731–736. https://doi.org/10.1111/JOPR.13094

Smith, M. (2018). New developments in carbon fiber. *Reinforced Plastics*, *62*(5), 266–269. https://doi.org/10.1016/j.repl.2017.07.004

Tatés, V. A. M., Vega, A. del C. A., Loguercio, A. D., & Garcés, M. T. S. (2020). Occlusal restoration by multidisciplinary procedures. *Revista Cubana de Estomatologia*, *57*(1).

Unsal, G. S., Erbasar, G. N. H., Aykent, F., Ozyilmaz, O. Y., & Ozdogan, M. S. (2019). Evaluation of stress distribution on mandibular implant-supported overdentures with different bone heights and attachment types: A 3D Finite element analysis. *Journal of Oral Implantology*, *45*(5), 363–370. https://doi.org/10.1563/aaid-joi-D-19-00076